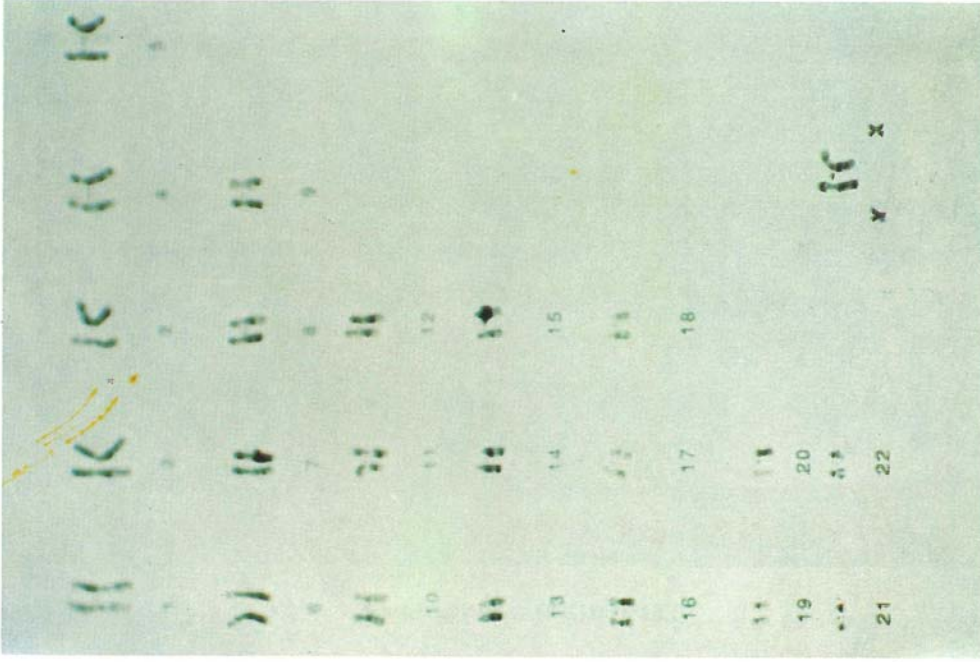
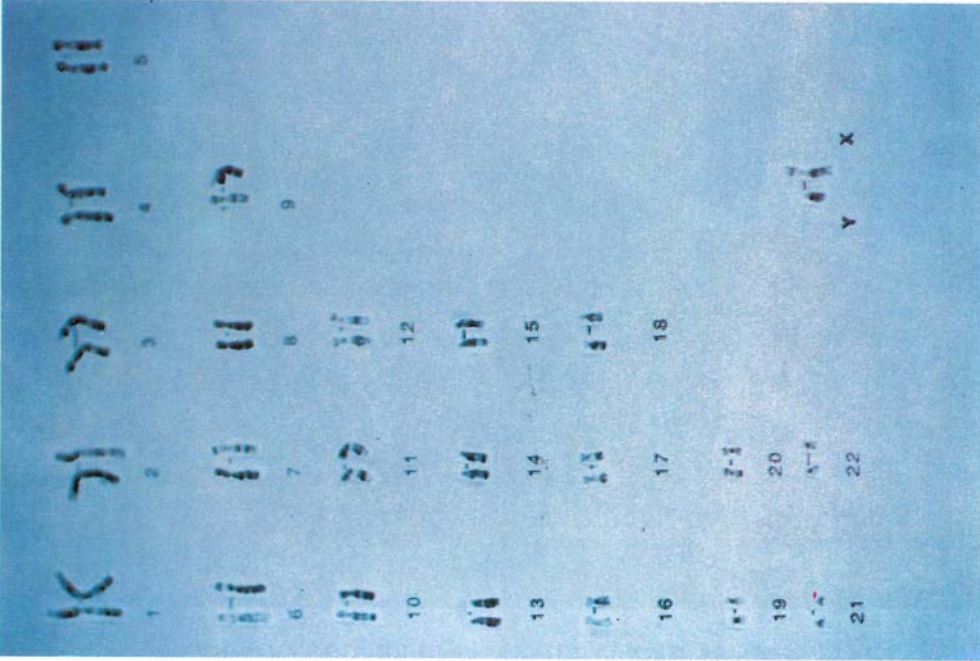


Photo Monsef

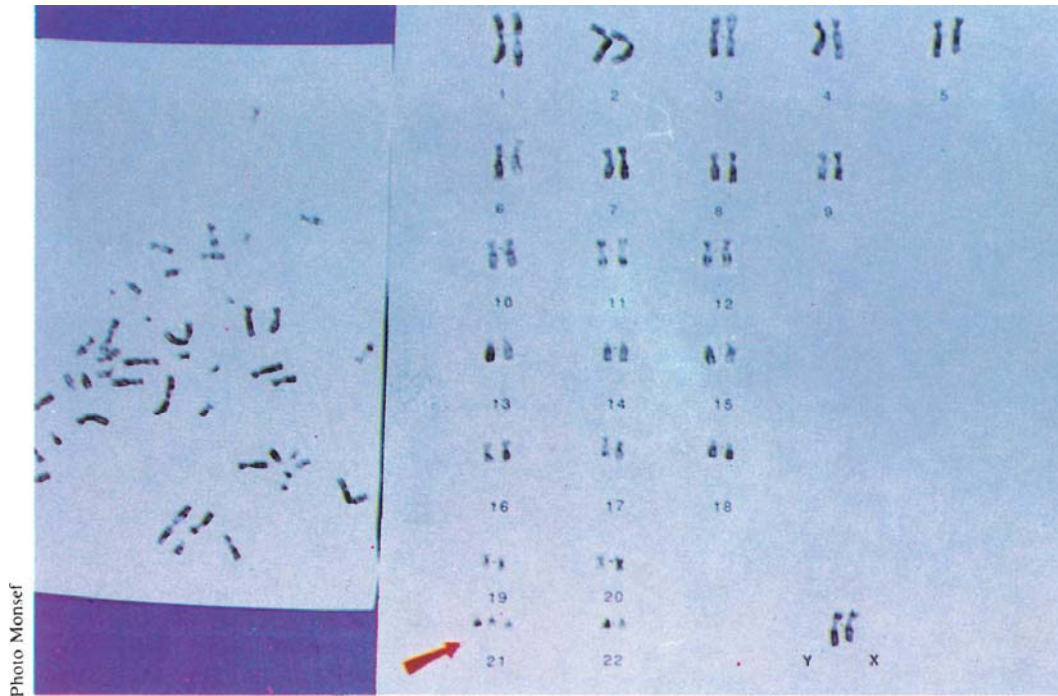


CARYOTYPE FEMININ NORMAL, 46xx

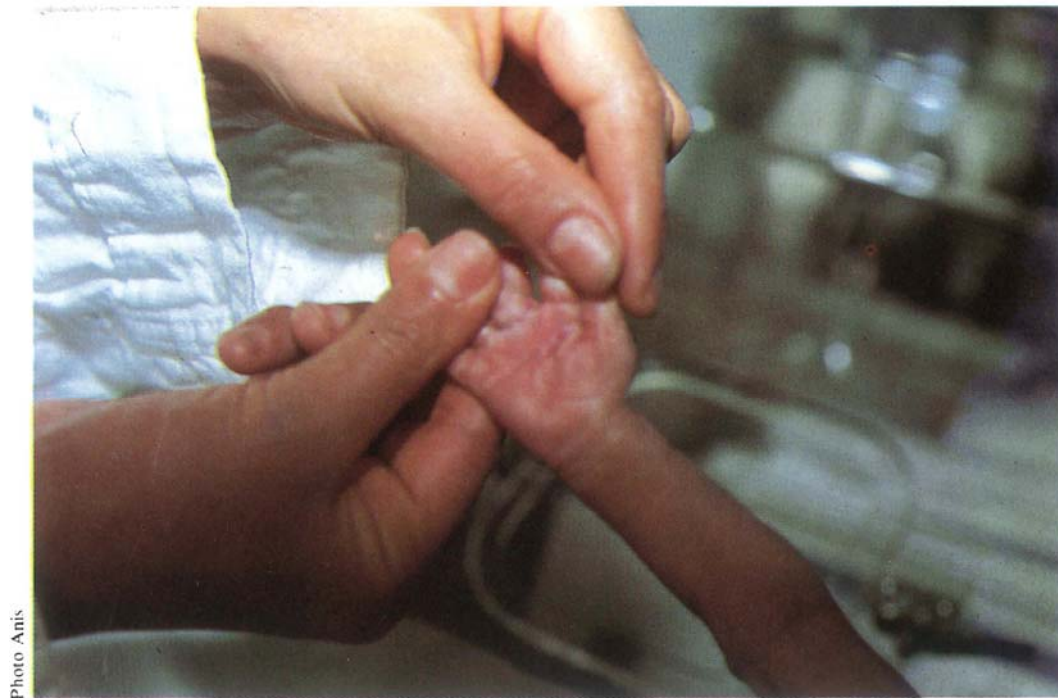Photo Monsef



CARYOTYPE MASCULIN NORMAL, 46xy



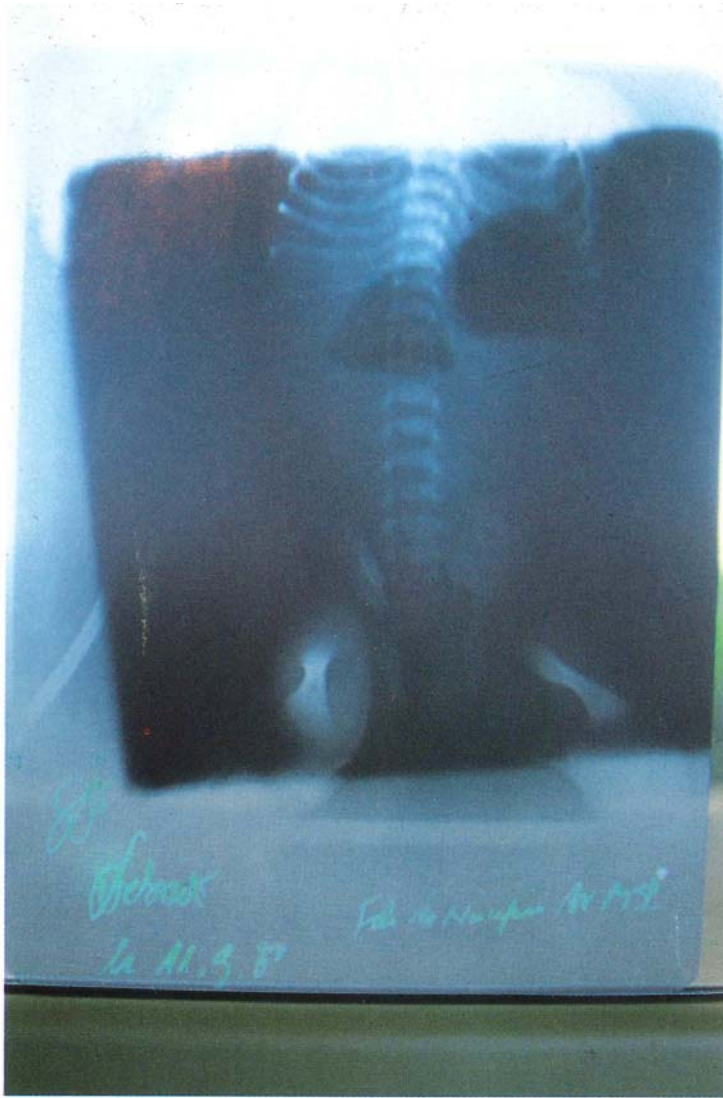* TRISOMIE 21 (MONGOLISME)



* PLI PALMAIRE MEDIAN CHEZ UN NOURRISSON MONGOLIEN

* Collection personnelle

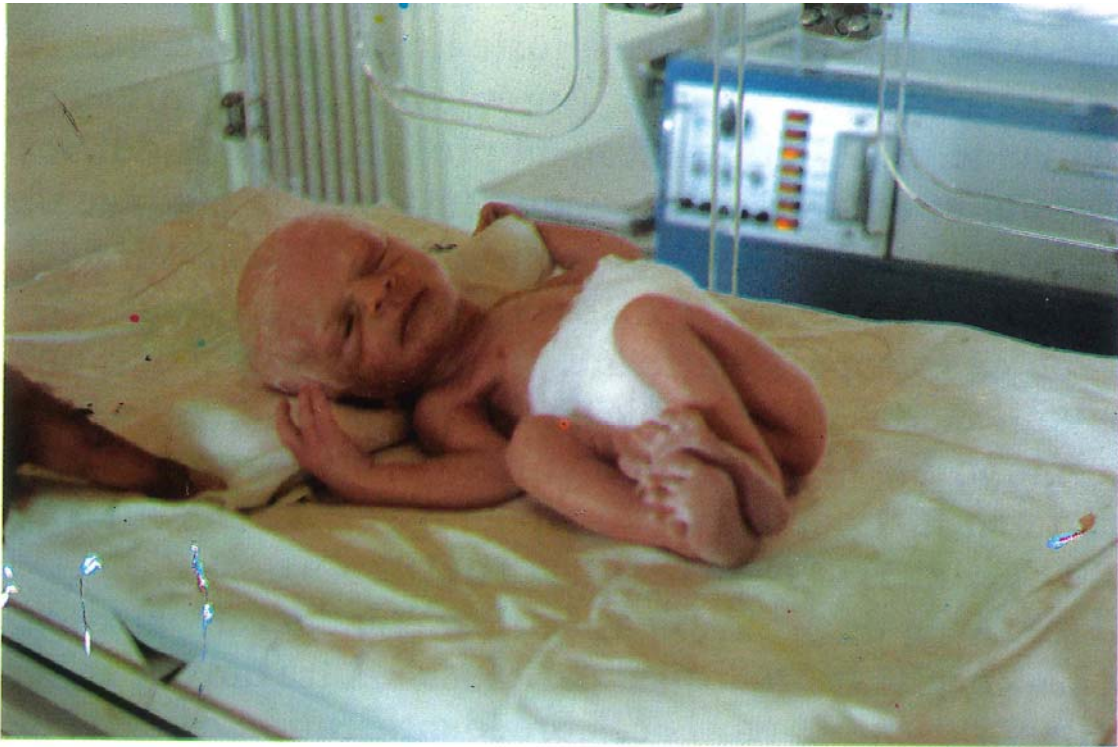Photo Nawfal



* ATRESIE DUODENALE

* Collection personnelle

Photo Omar



* NOUVEAU-NE ALBINOS

* Collection personnelle

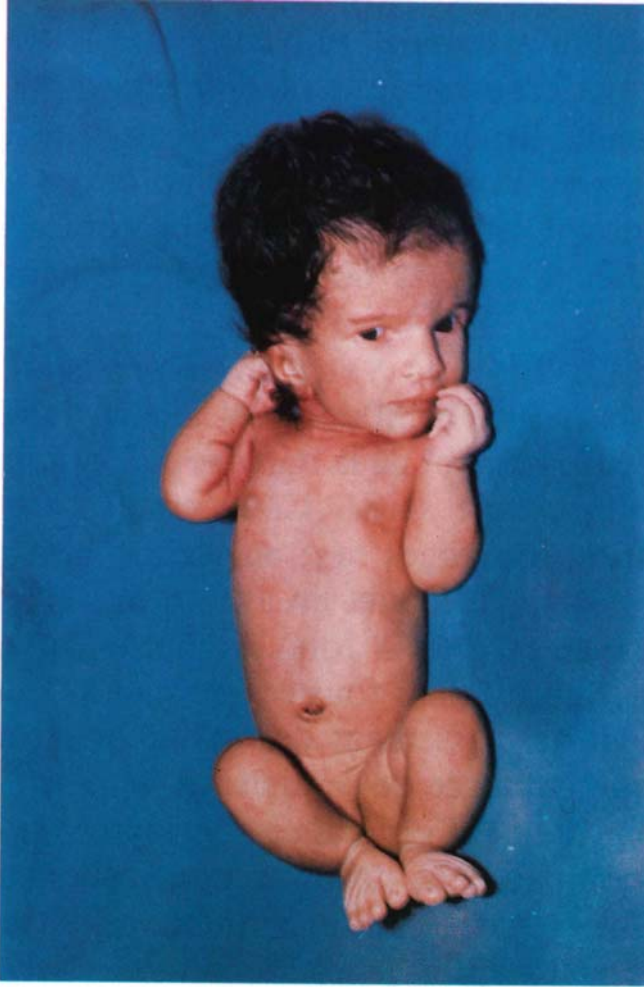


Photo Lella

* ACHONDROPLASIE AFFECTANT UN NOUVEAU-NE

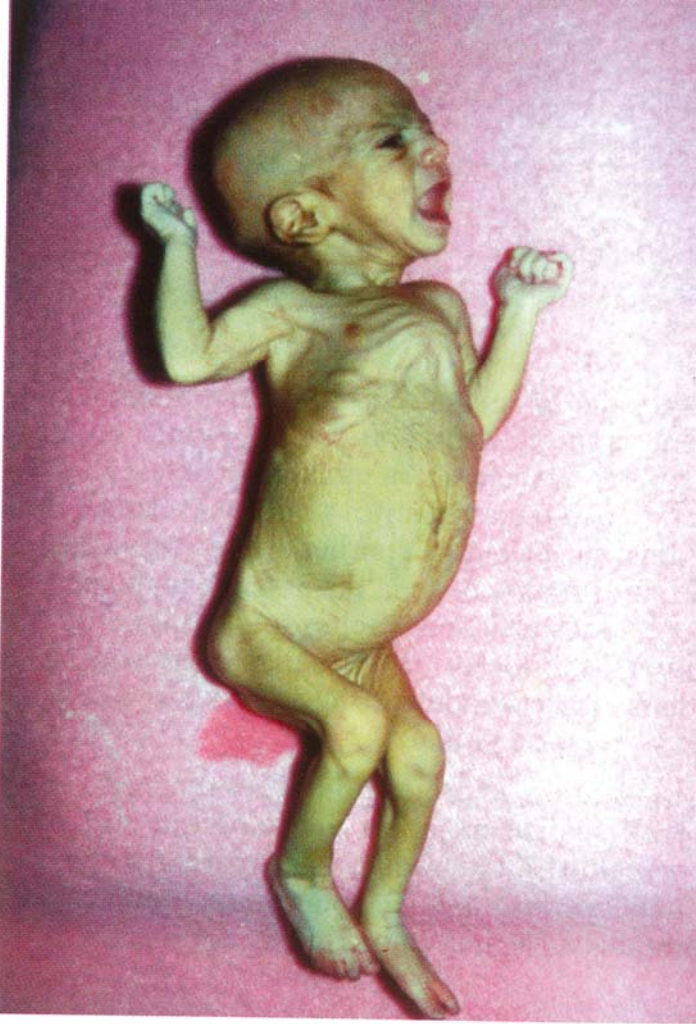
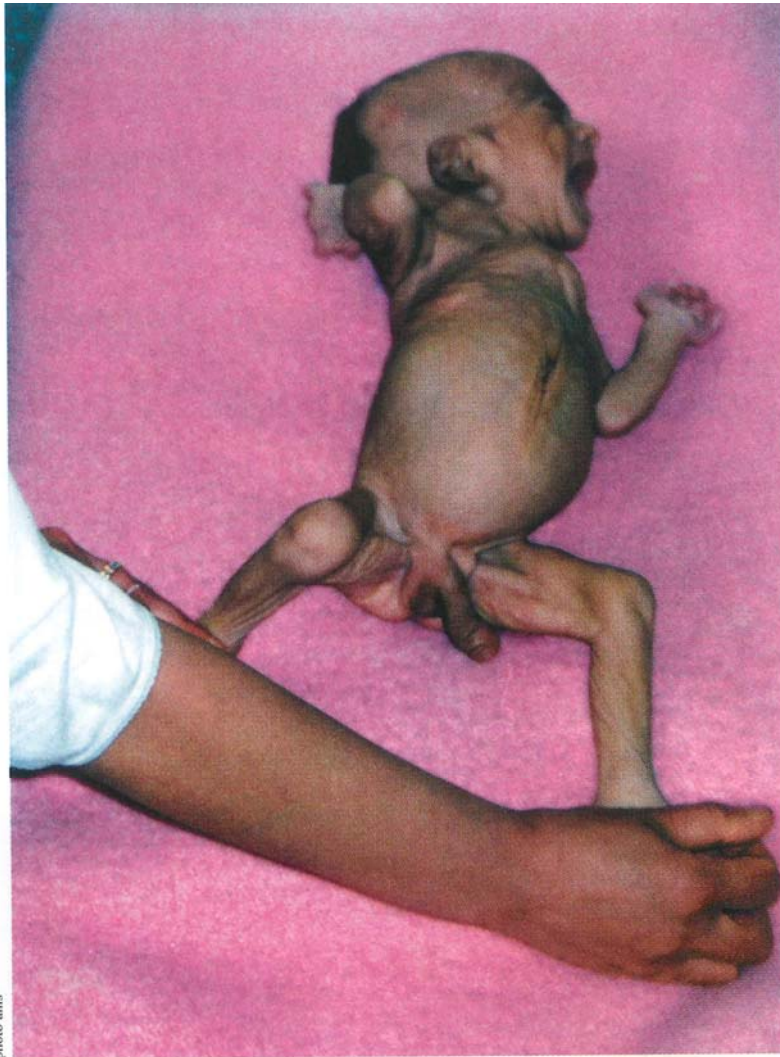

photo anis

*Collection personnelle



*Nouveau-né présentant un syndrome de Prune Belly
avec agénésie des muscles abdominaux et anomalies uro-génitales**

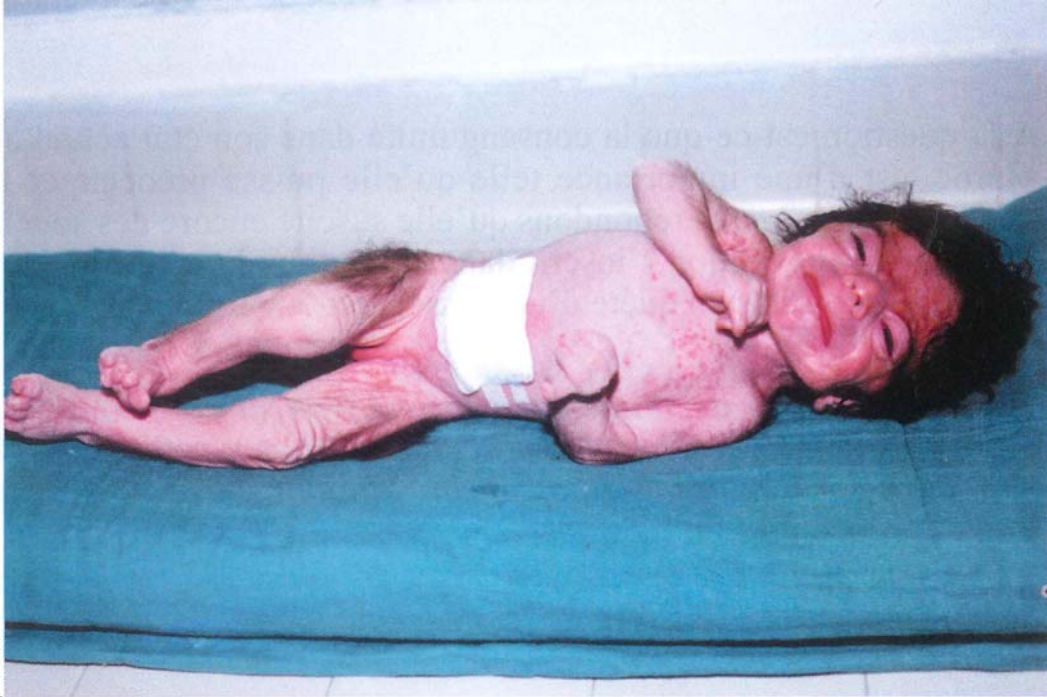

photo unis

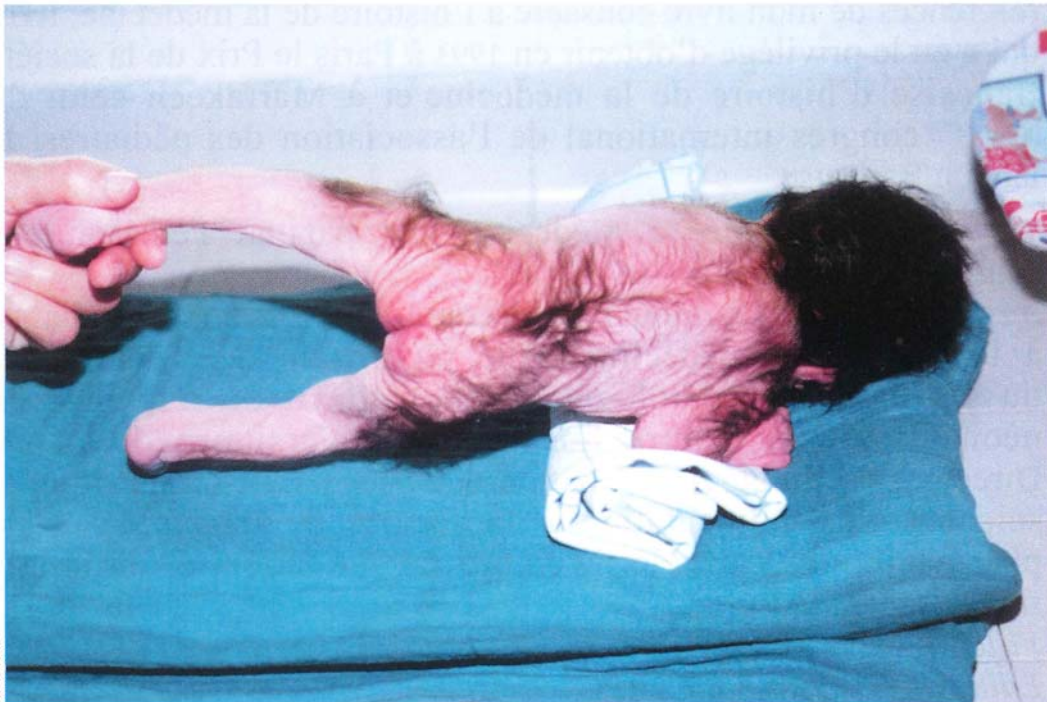

photo lella

*Enfant vu de face et de dos affecté de malformations et d'hirsutisme évoquant la maladie de Cornélia de Lange**

*Collection personnelle

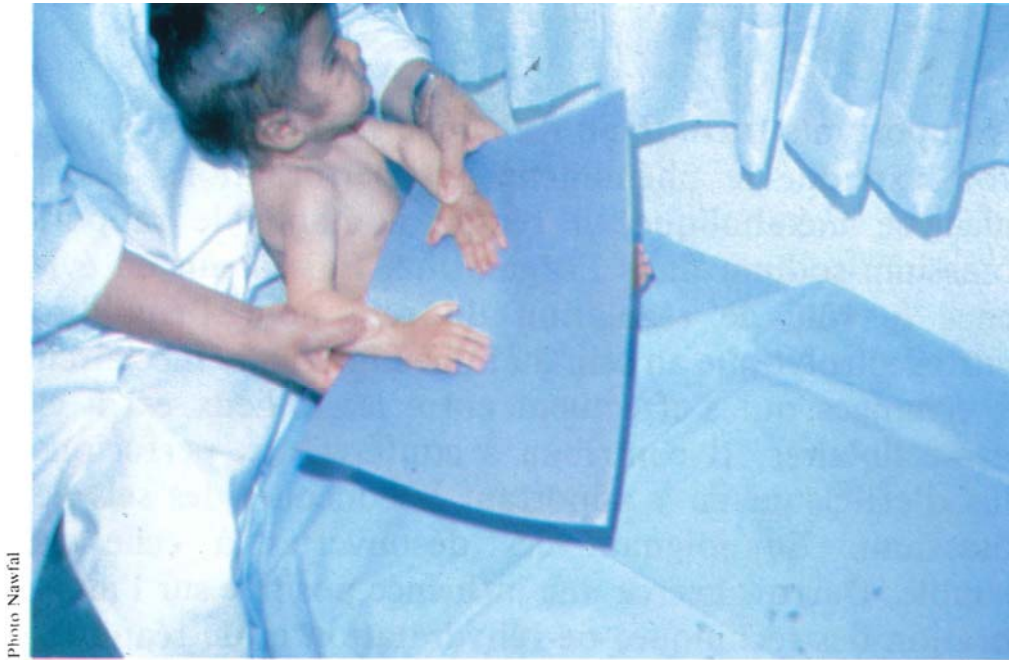

Photo Nawfal

*** MALFORMATION CONGENITALE**
des deux mains avec agénésie de la 1ère phalange du pouce
et de la 2ème et 3ème phalange du 5ème doigt

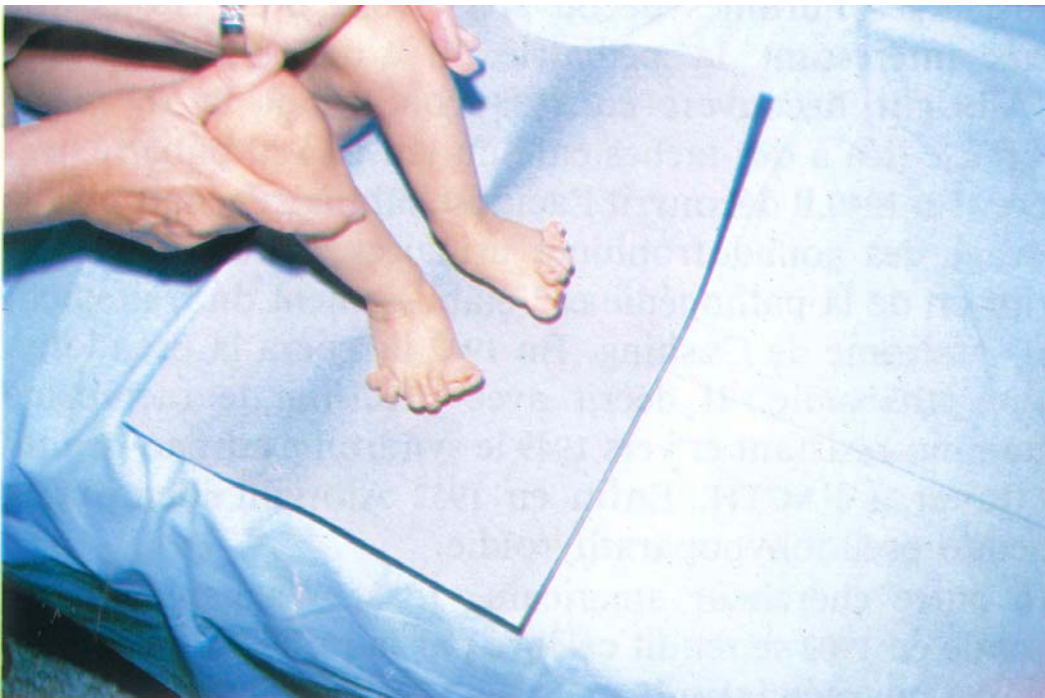


Photo Nawfal

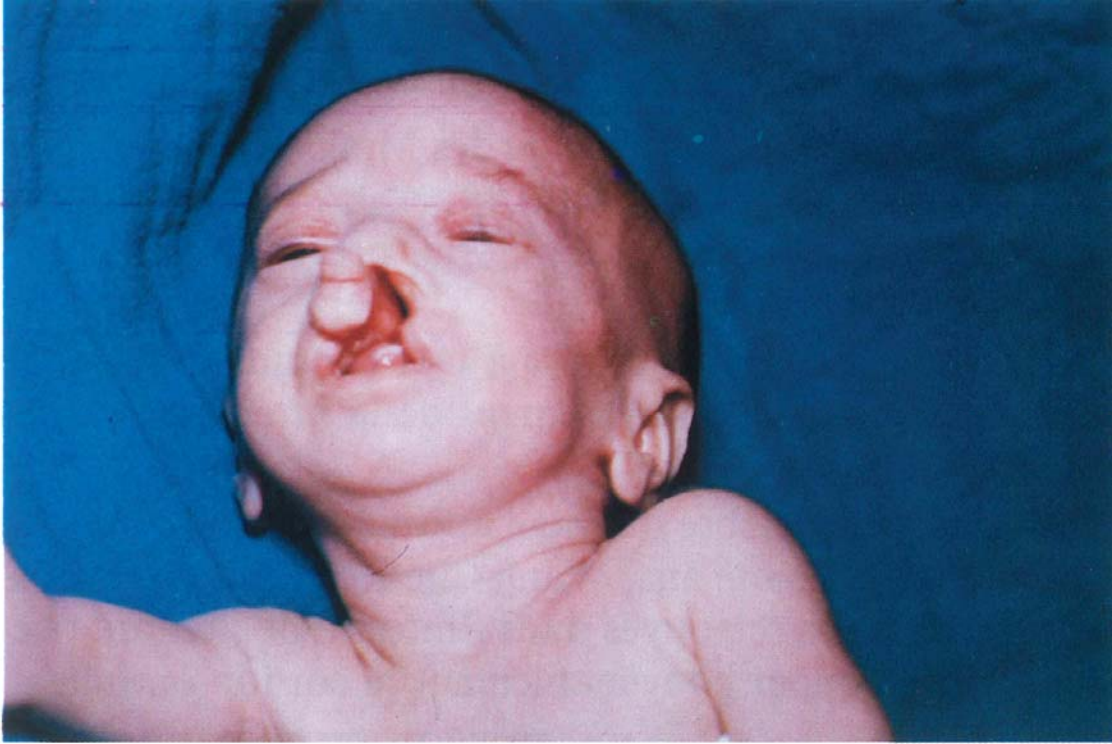
*** POLYDACTYLIE ET SYNDACTYLIE DES ORTEILS DES DEUX PIEDS**
* Collection personnelle

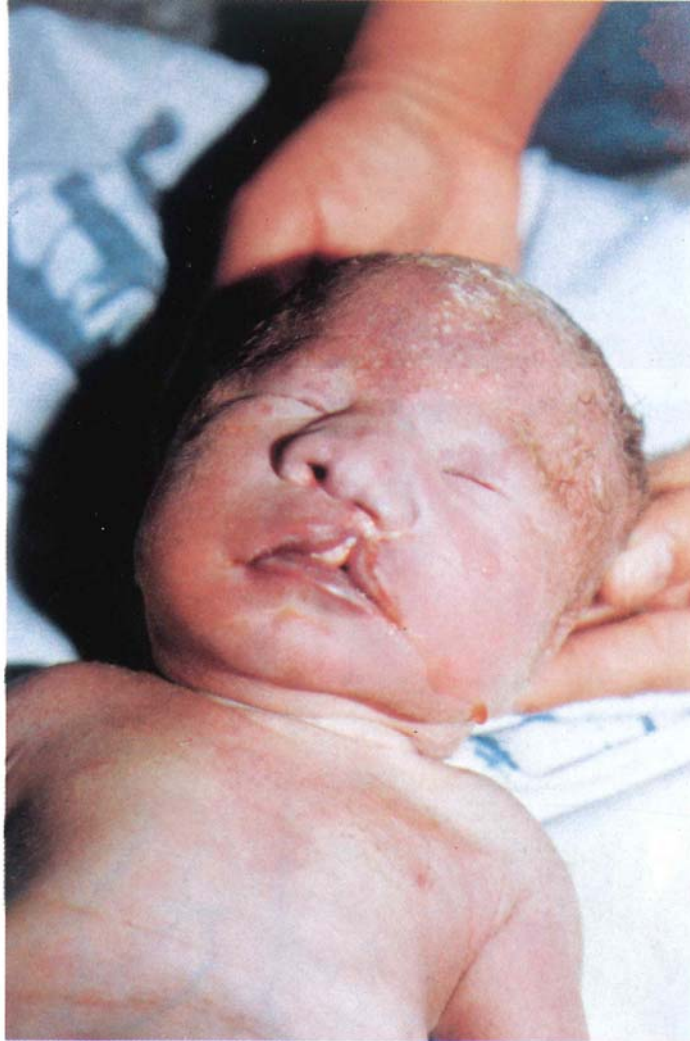

Photo Anis

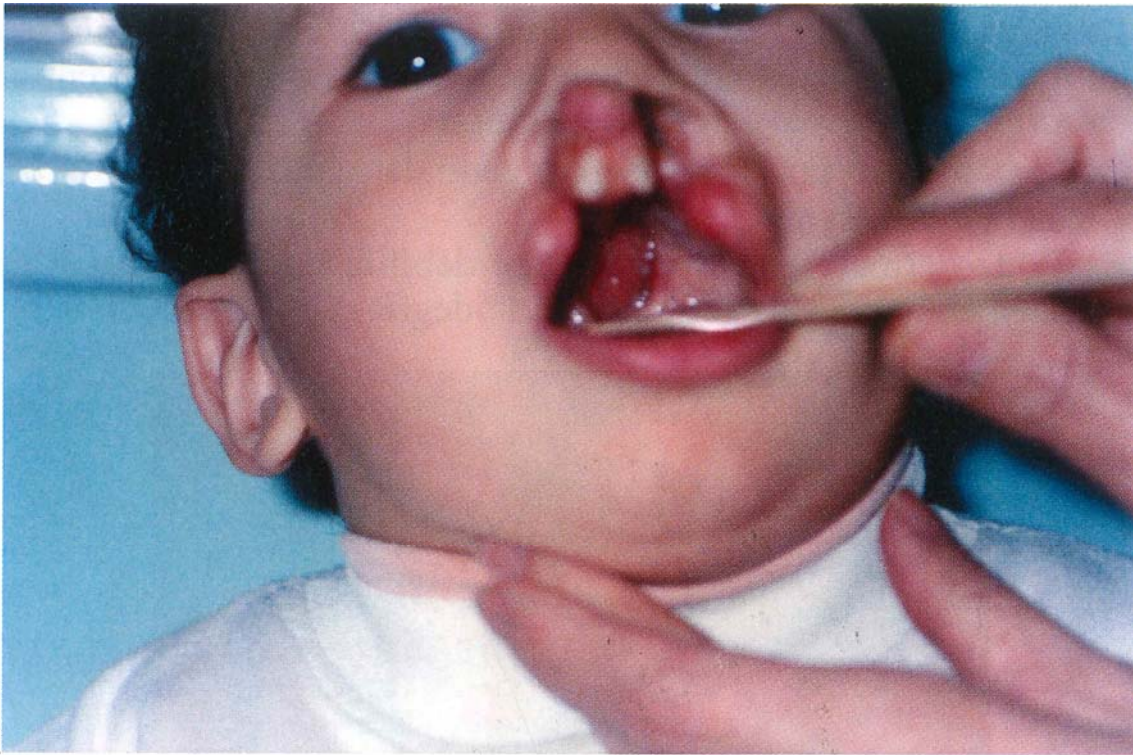
* **BEC DE LIEVRE**

Photo Moncef

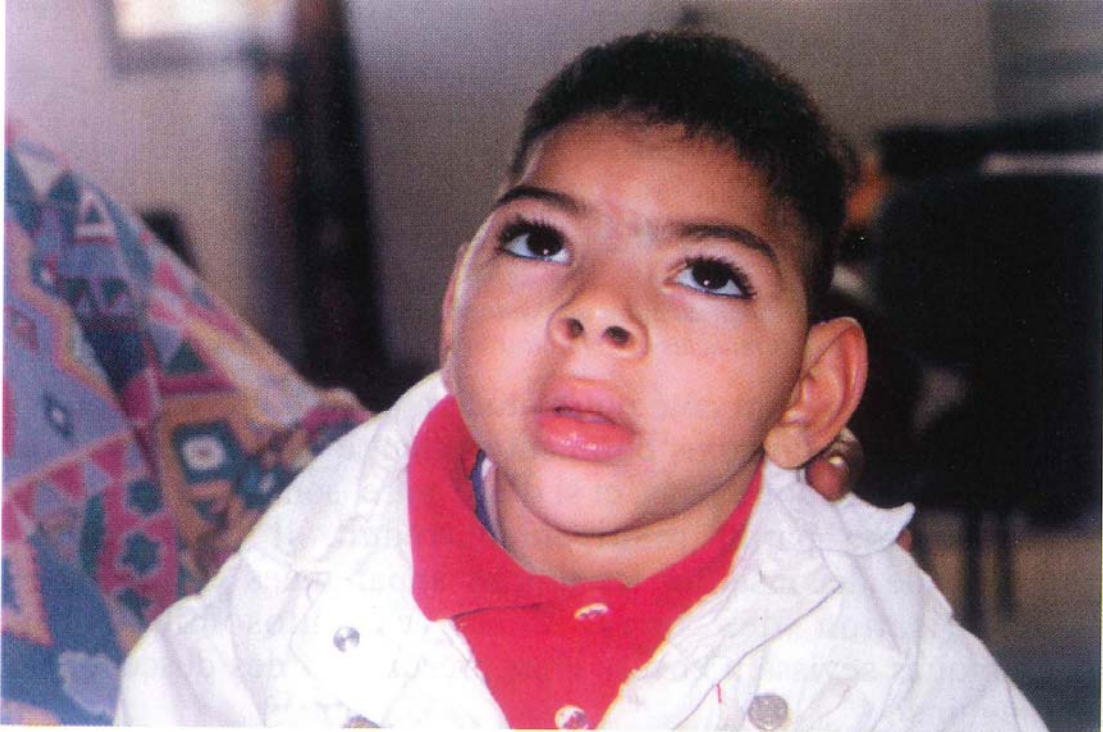

* BEC DE LIEVRE

photo anis



*Bec de lièvre typique**



*Cas typique d'une débilité mentale**

*Collection personnelle