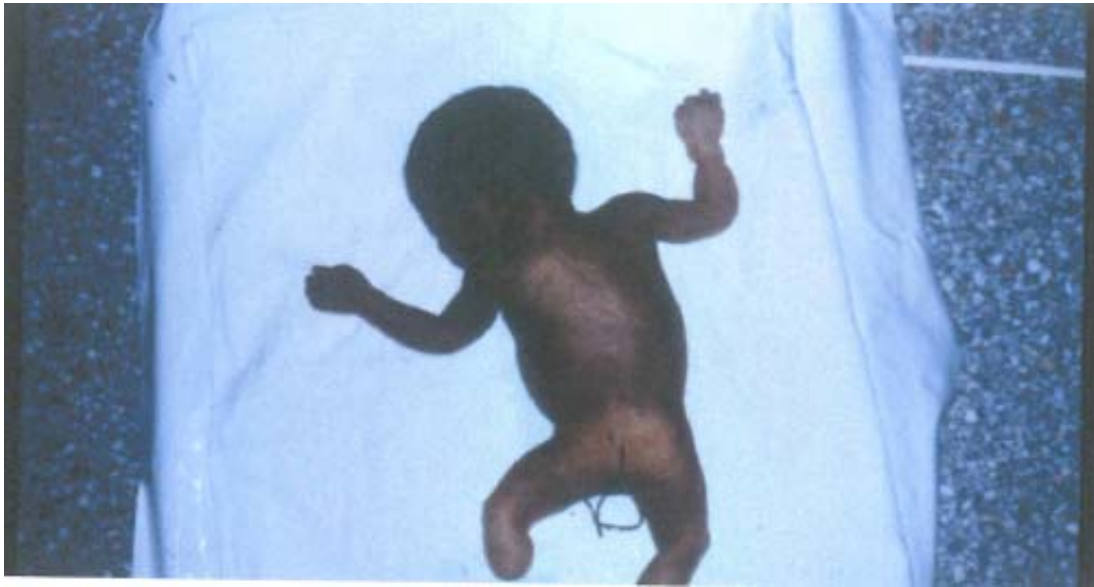
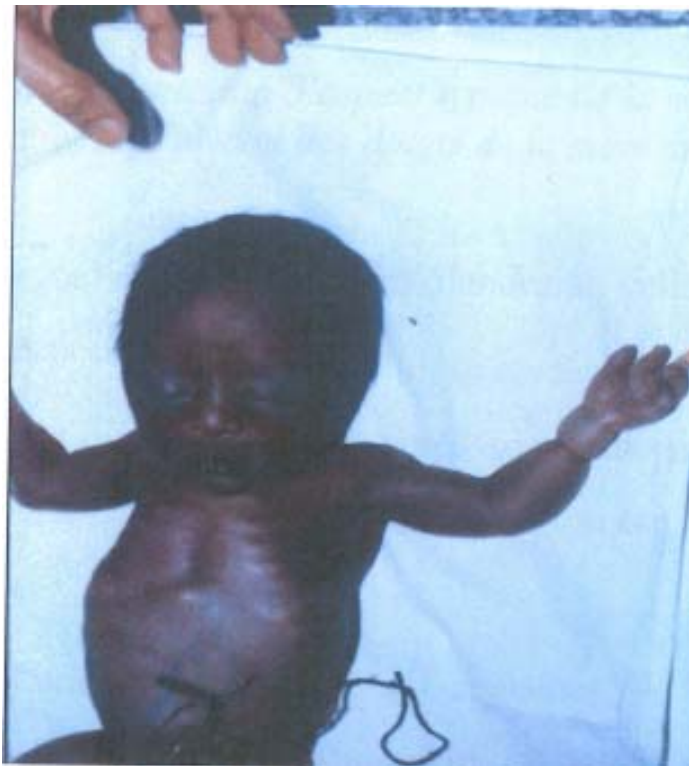
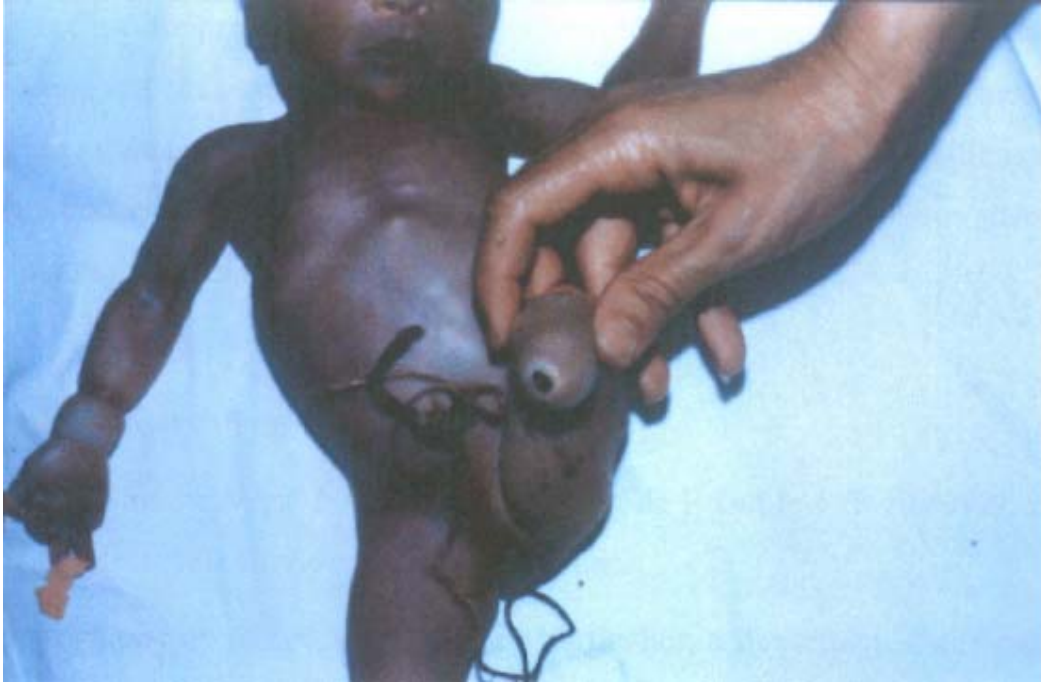

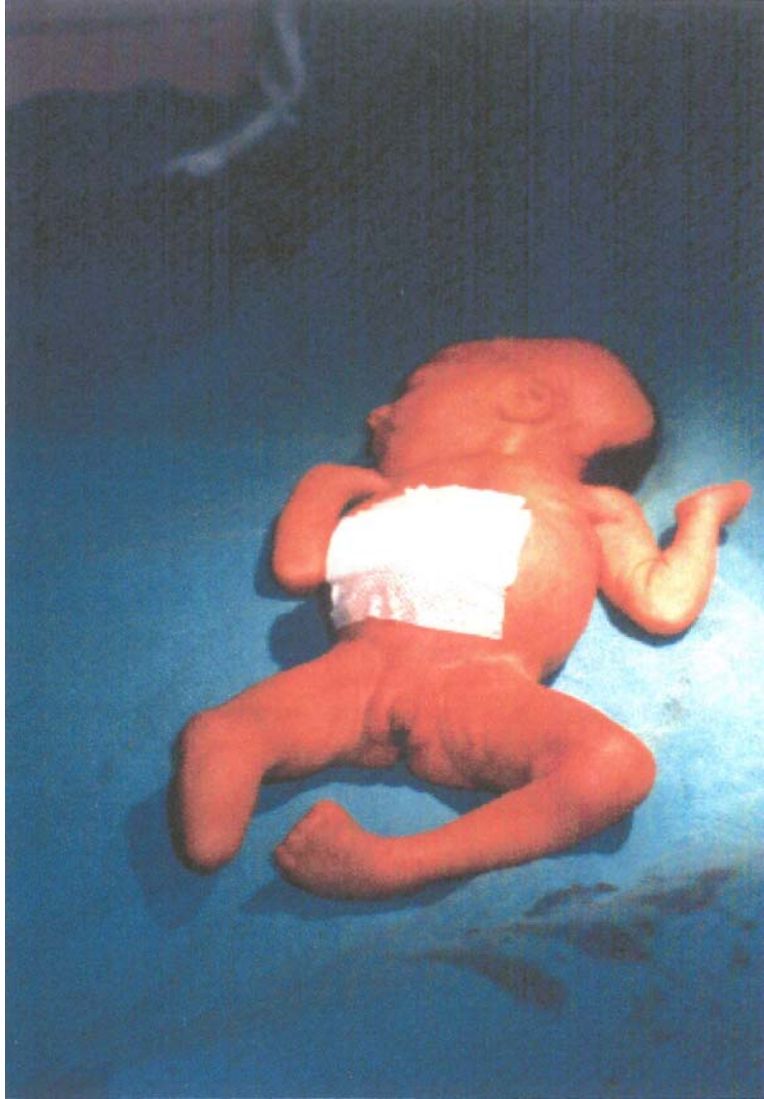*La même enfant vue de dos. A noter aussi le sillon de constriction au niveau de l'avant-bras droit.*



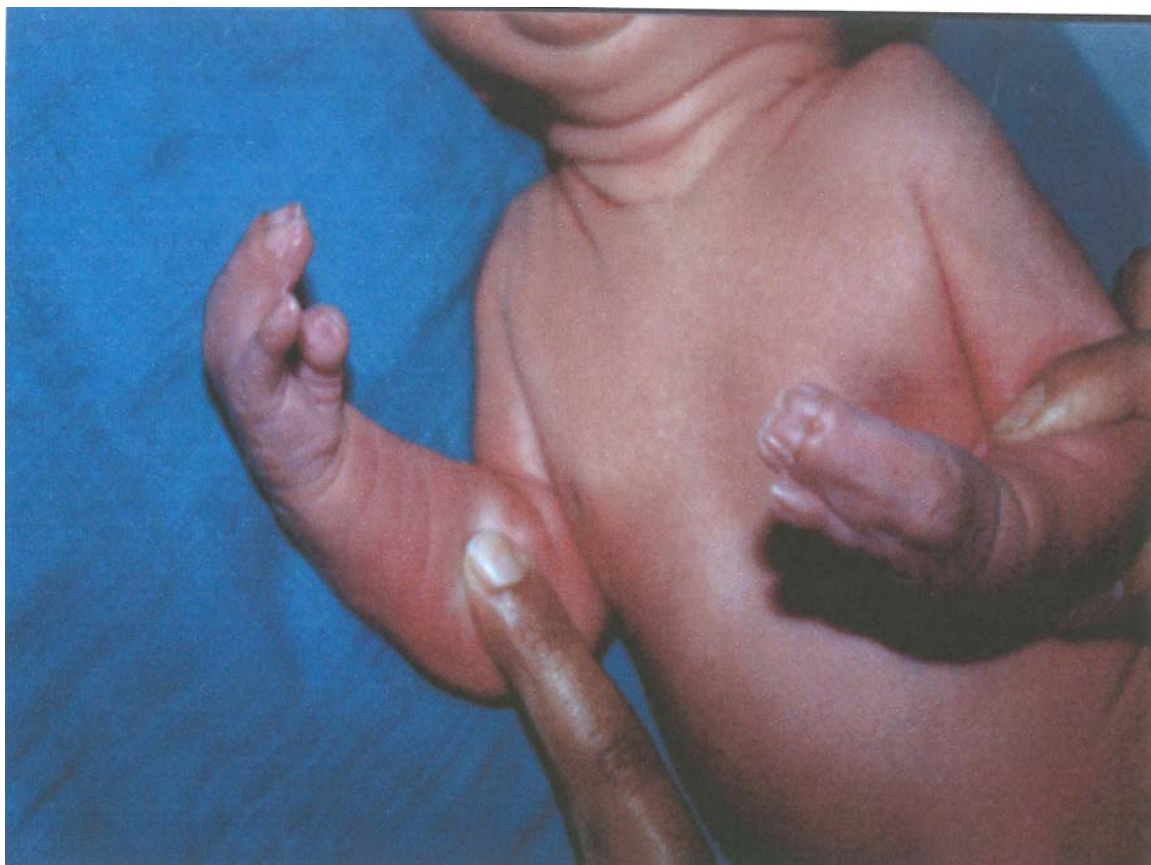*Sillon de constriction de l'avant-bras droit associé à l'amputation de la 2<sup>ème</sup> et 3<sup>ème</sup> phalange de l'auriculaire et de la troisième phalange de l'index.*



*Mise en évidence :  
du moignon d'amputation d'aspect typique de la maladie  
des amputations au niveau des doigts de la main droite.*

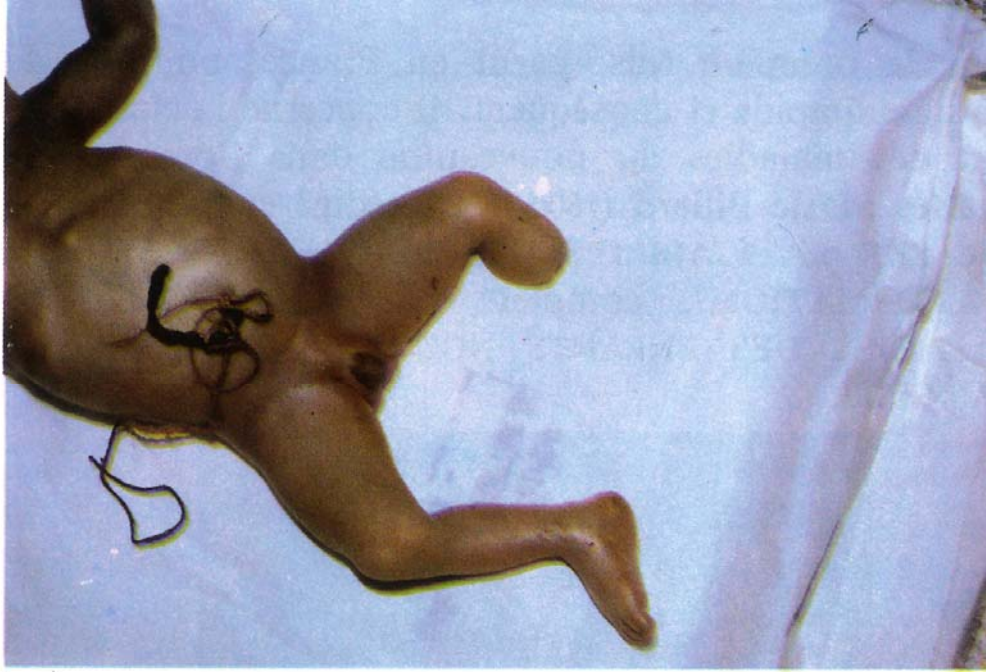


*La petite fille A avec amputation de la jambe droite, pied bot gauche, syndactylie des doigts et des orteils gauches.*



*Syndactylie des mains d'origine génétique comportant des fusions ostéo-articulaires*

Photo Monsef



**\* NOUVEAU-NE MALFORME NON VIABLE  
( Maladie des brides amniotiques )**