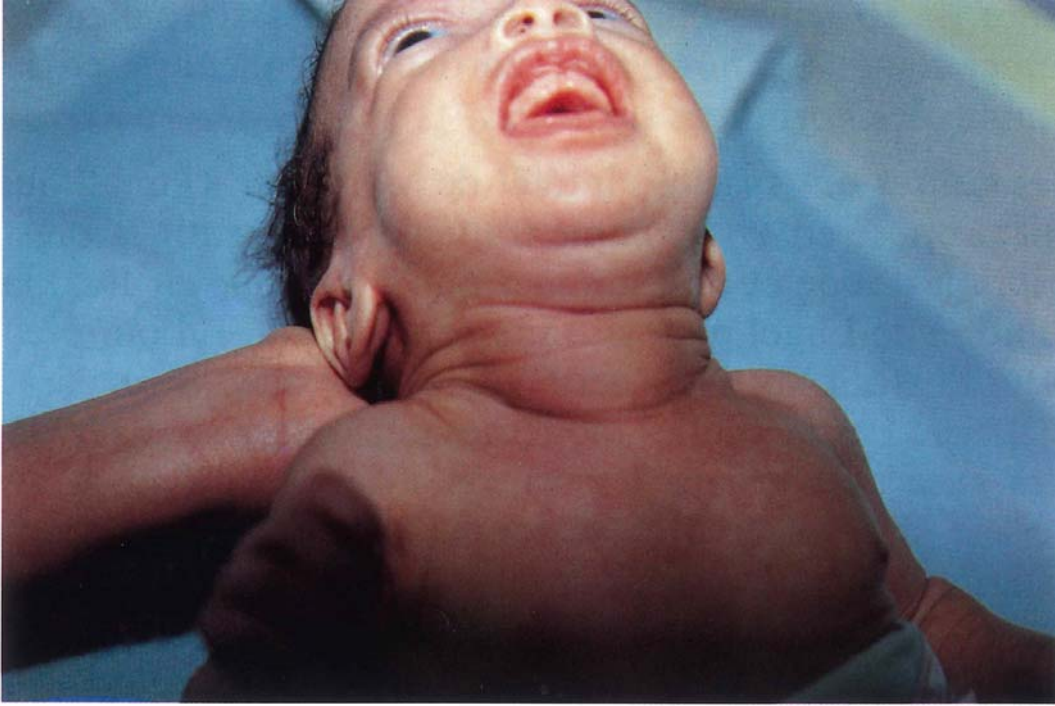


Photo Nawfal



**\* GOITRE CONGENITAL**  
affectant un nouveau-né de mère ayant utilisé pendant la grossesse  
des médicaments contenant de l'iode