

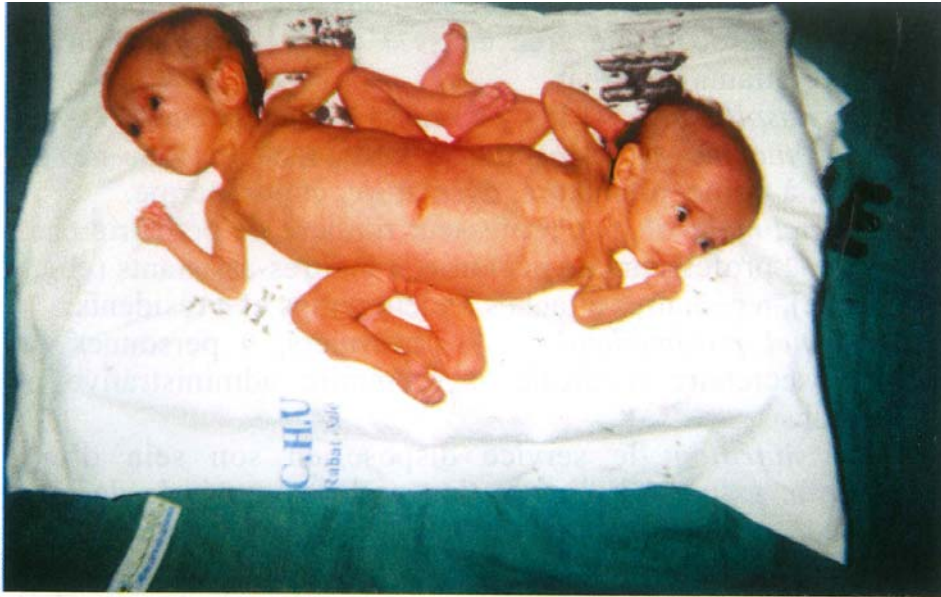

photo amis

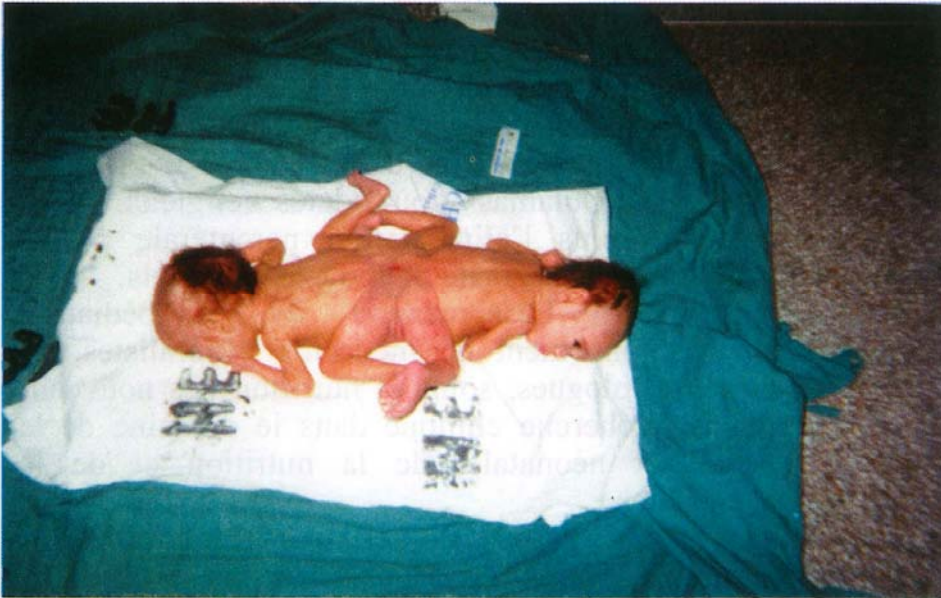

photo amis

*Cas des deux sœurs siamoises présentées de face et de dos opérées
bénévolement et habilement par l'équipe chirurgicale de Madrid suite à
nos démarches lors de leur hospitalisation dans notre service de néonatalogie**

*Collection personnelle

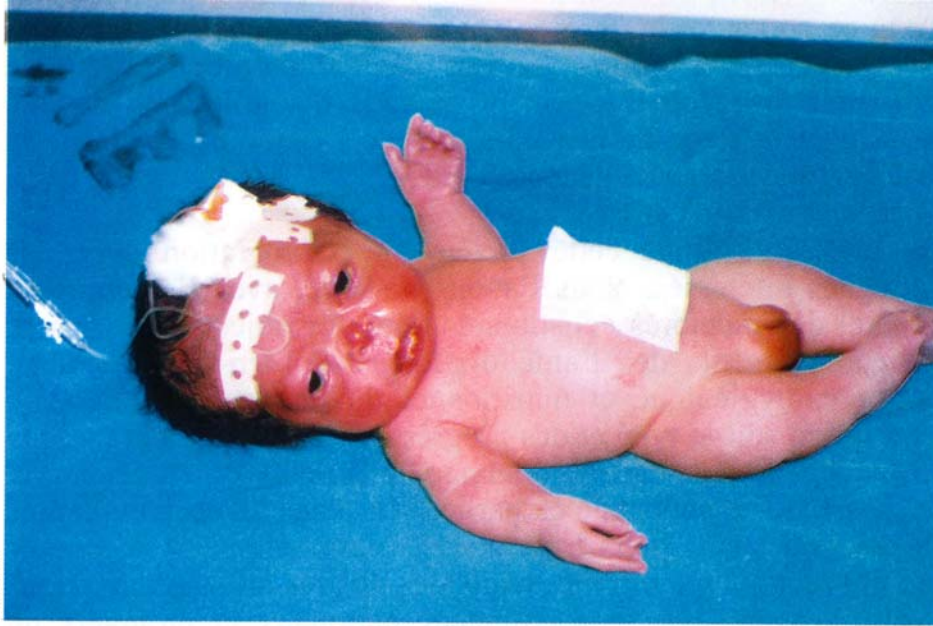

photo zineb

*Nouveau-né polymalformé**

*Collection personnelle

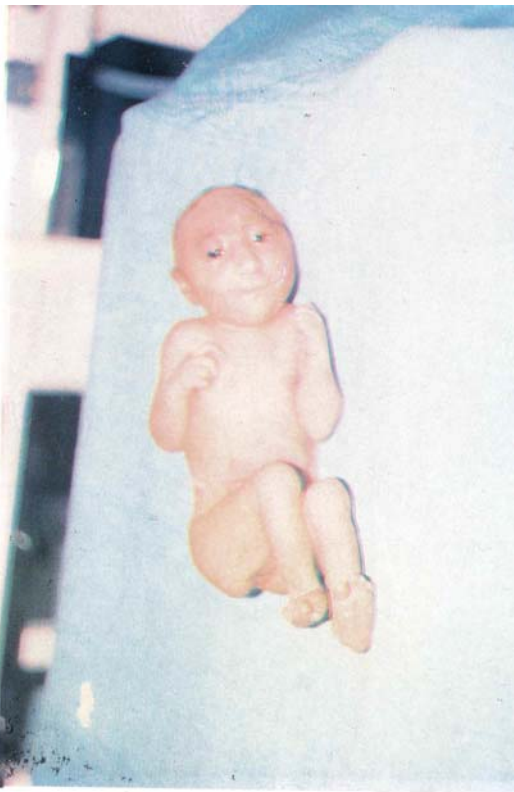

Photo Leila

* NOUVEAU-NE POLYMALFORME

* Collection personnelle

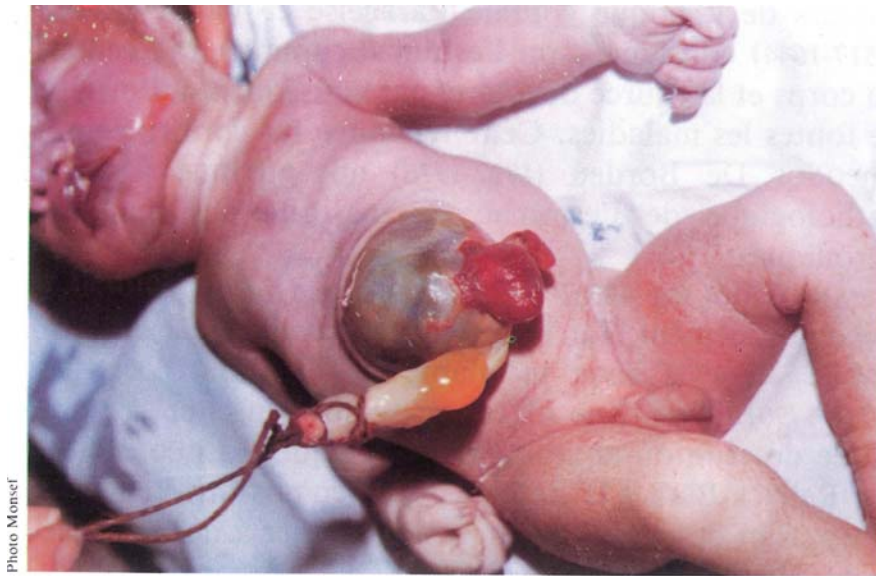

Photo Monsef

*** EXTROPHIE VESICALE ASSOCIEE A UNE EVENTRATION
chez un nouveau-né présentant en plus un bec de lièvre**

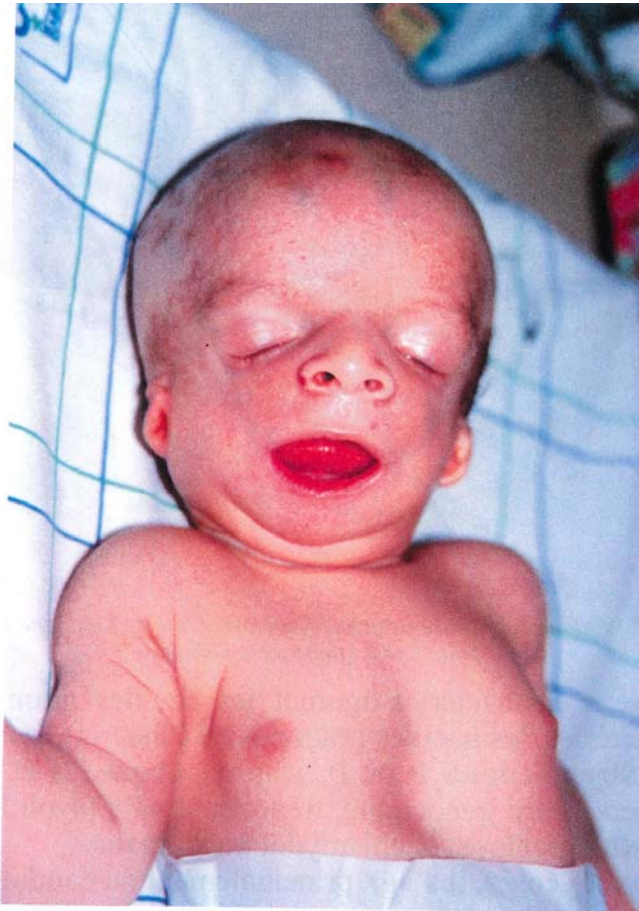

photo Iella

*Hydrocéphalie associée à une cécité et à d'autres
malformations congénitales**

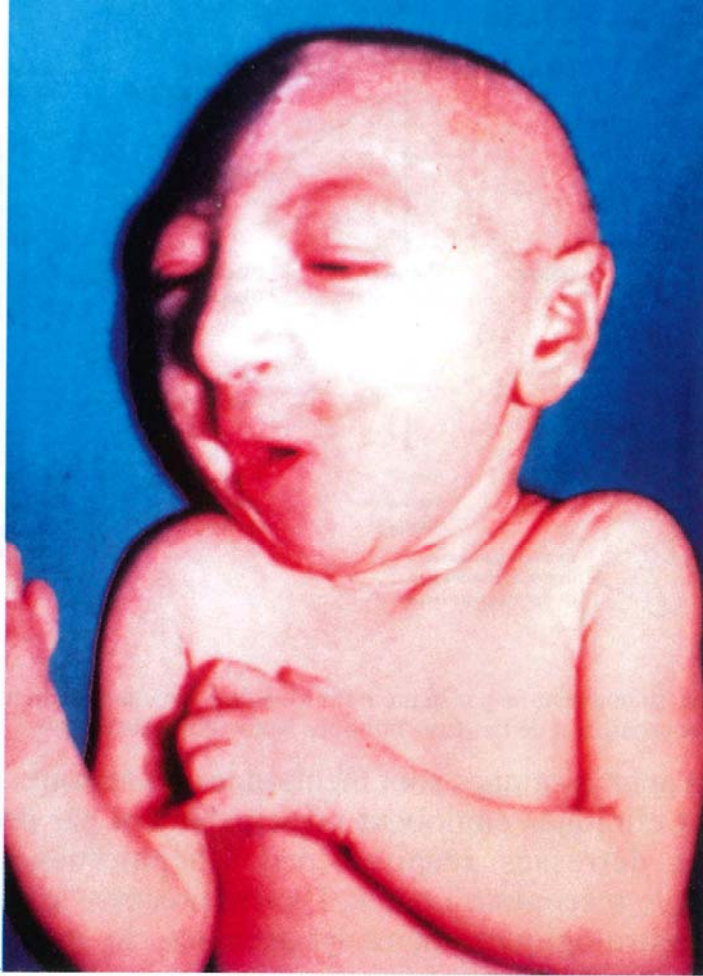


photo moncef

*Microcéphalie avec d'autres malformations congénitales **

*Collection personnelle

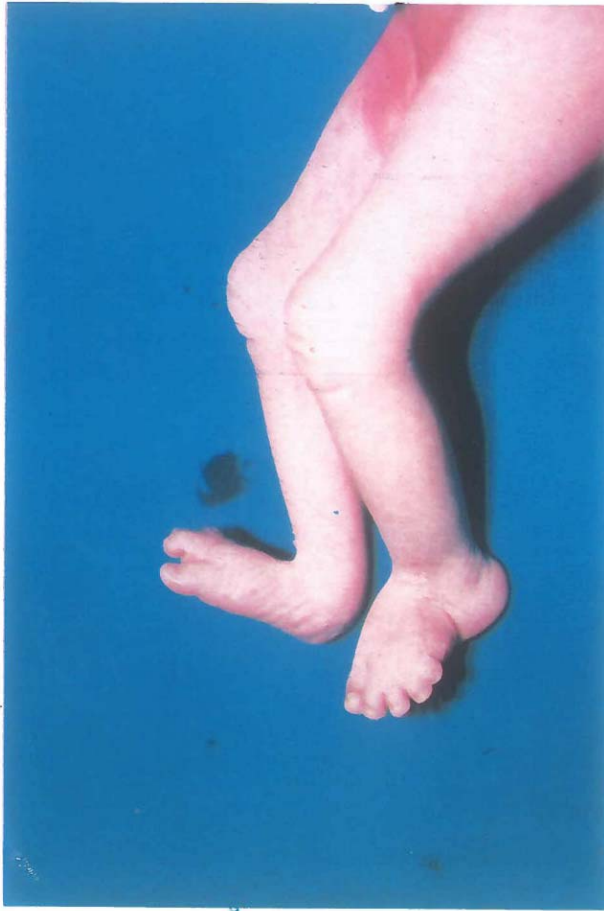

Photo Leila

* MALFORMATION DES MEMBRES INFÉRIEURES D'UN NOUVEAU-NÉ

* Collection personnelle

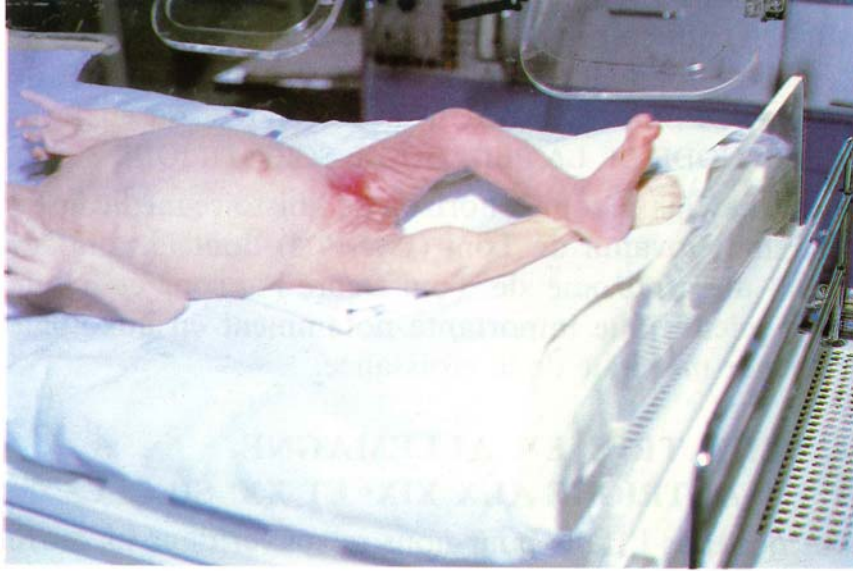

Photo Antis

*** ANGIOME PLAN**
recouvrant tout le membre inférieur gauche,
les organes génitaux et la fesse d'un nouveau-né