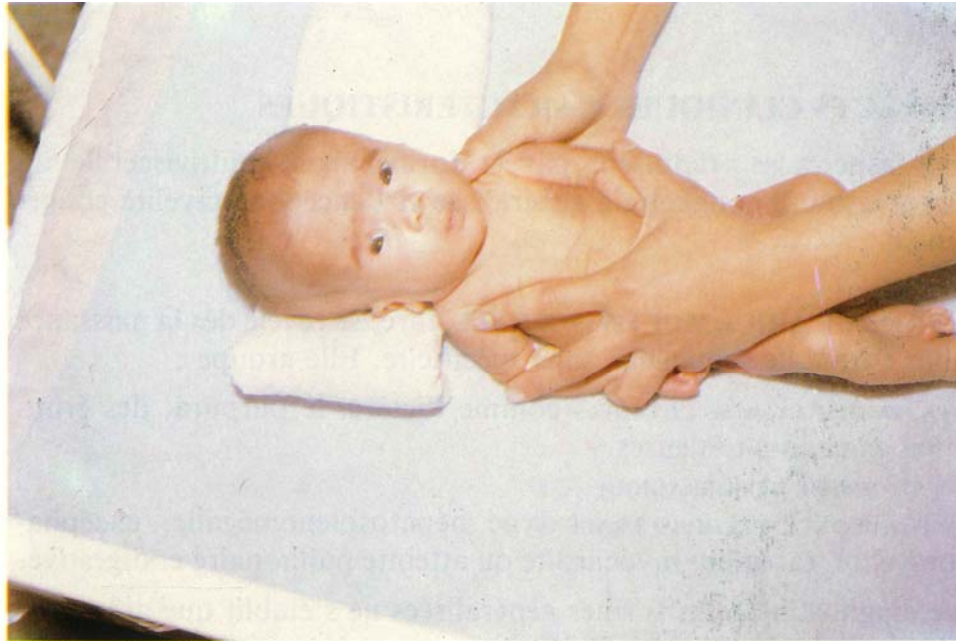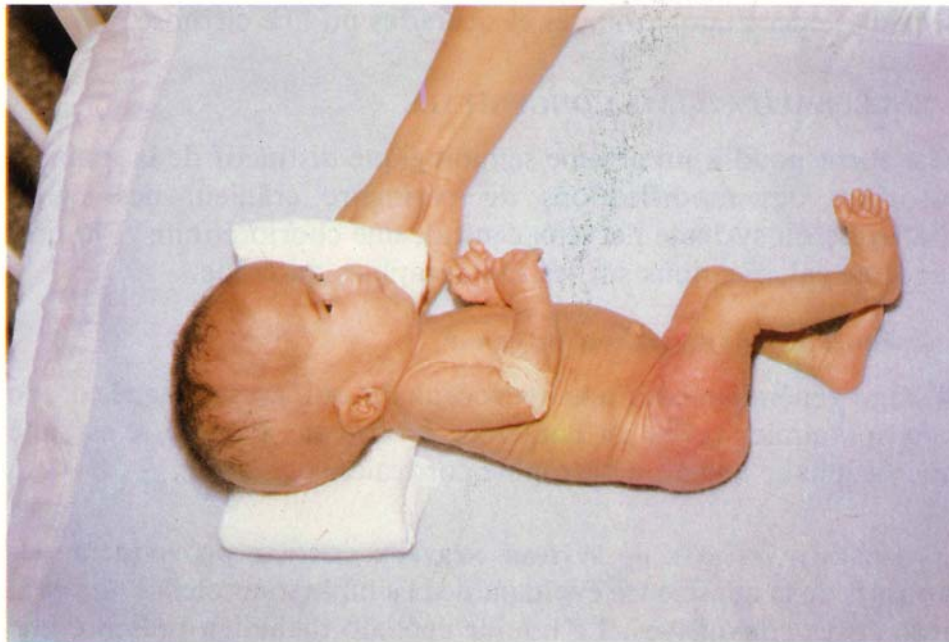


* Hydrocéphalie associée à une microphthalmie chez un nouveau-né d'une mère aux tests sérologiques positifs.



* même enfant vu de profil

* Collection du Pr Naima Lamdouar Bouazzaoui — CHU Avicenne Rabat