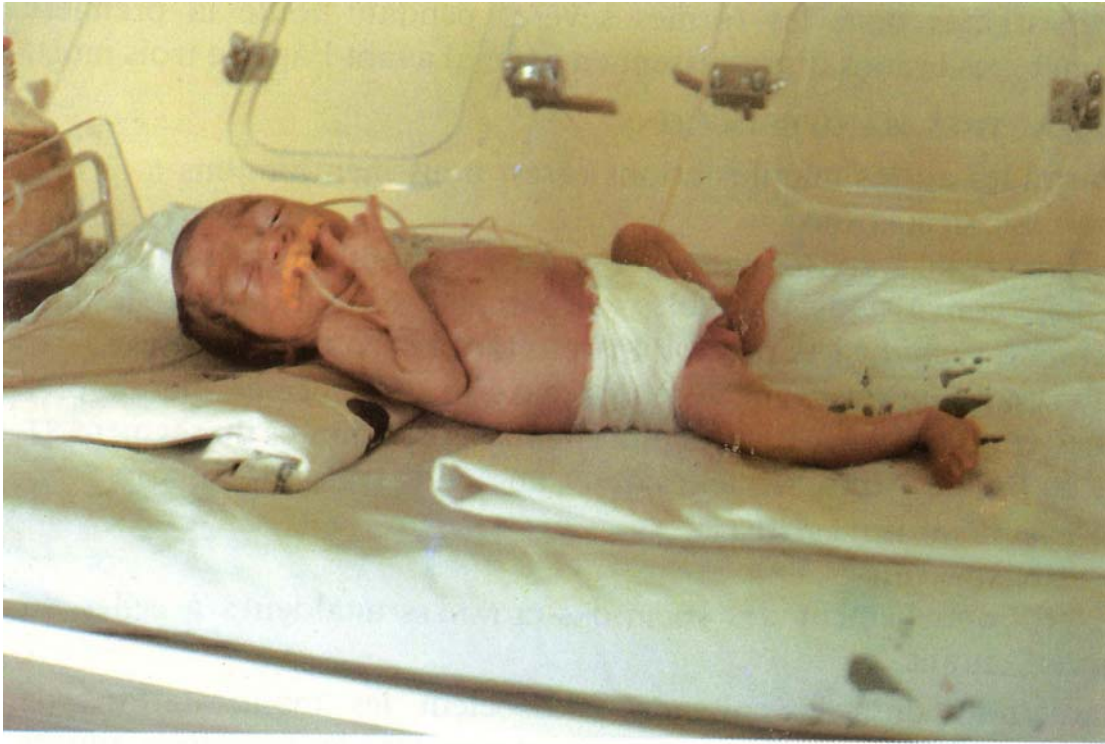
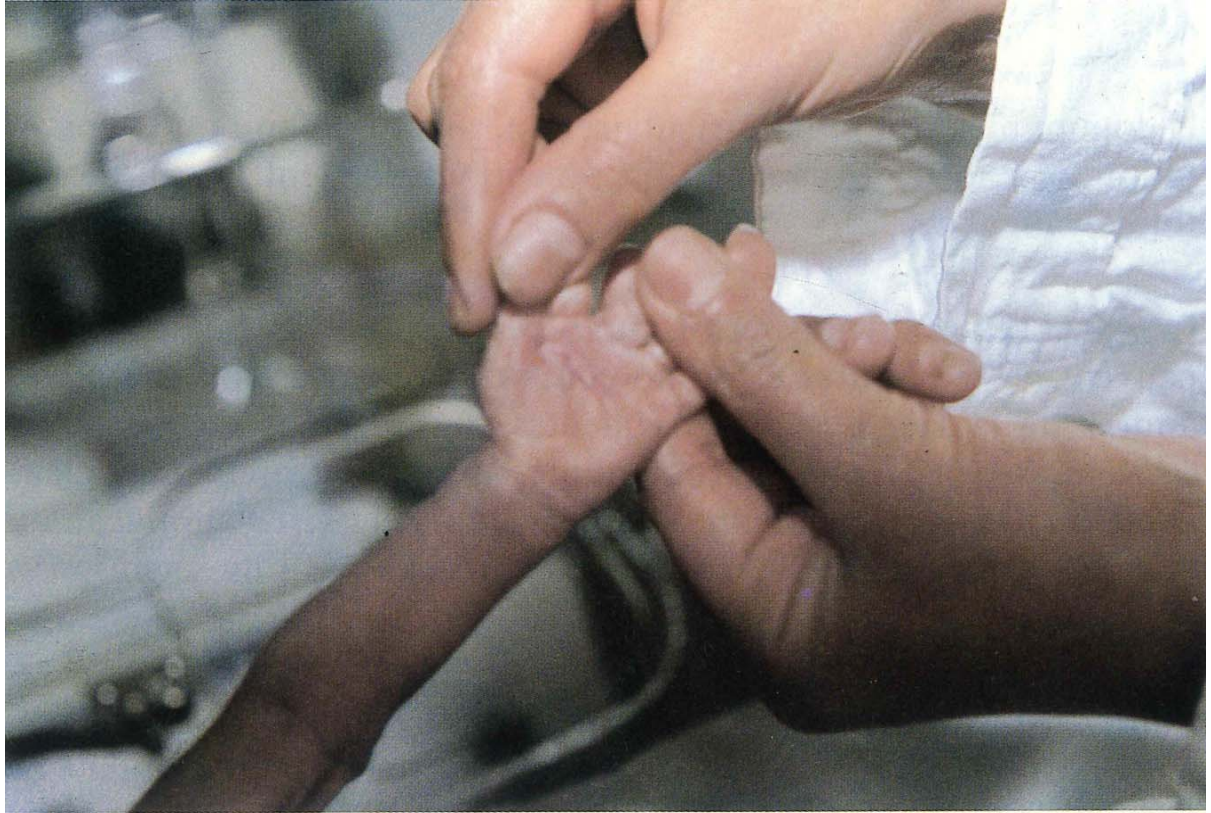


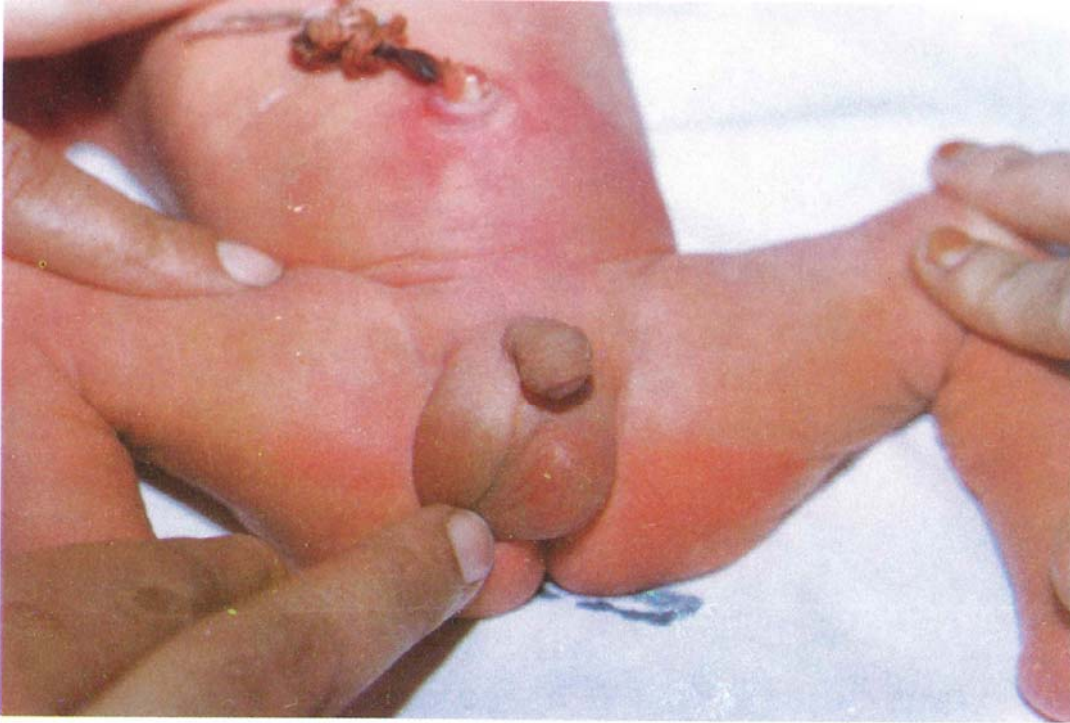* Purpura thrombopénique



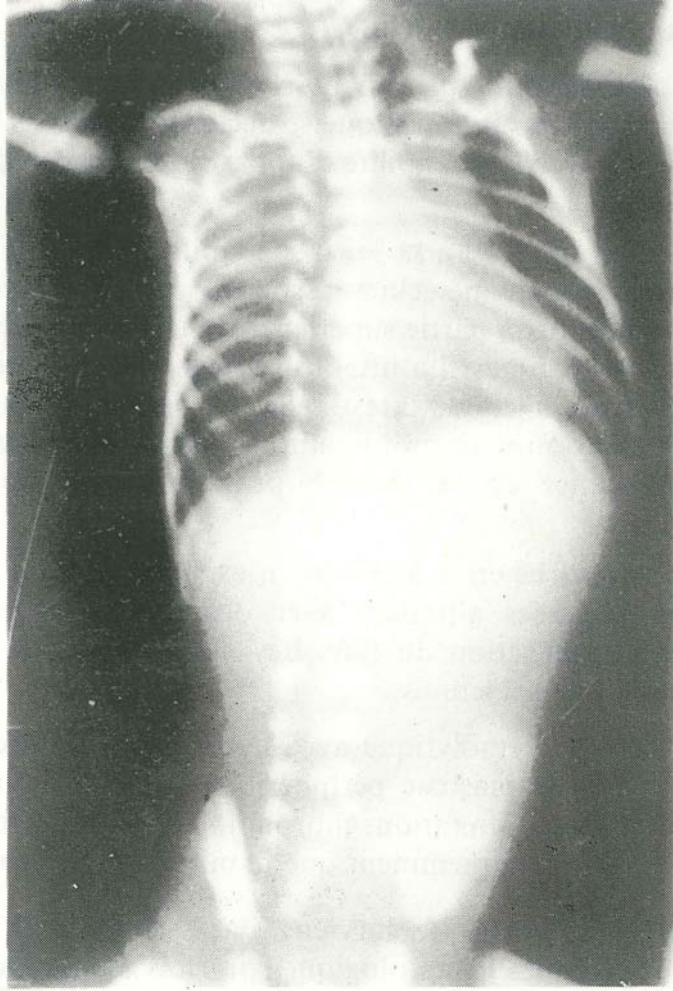
* Anomalies du dermatoglyphe

Photo Nawfal



* Collection personnelle

*HYPOSPADIAS



* Atrésie de l'œsophage

leçon du P^r Naïma Lamdouar Bouazzaoui — CHU Avicenne Rabat

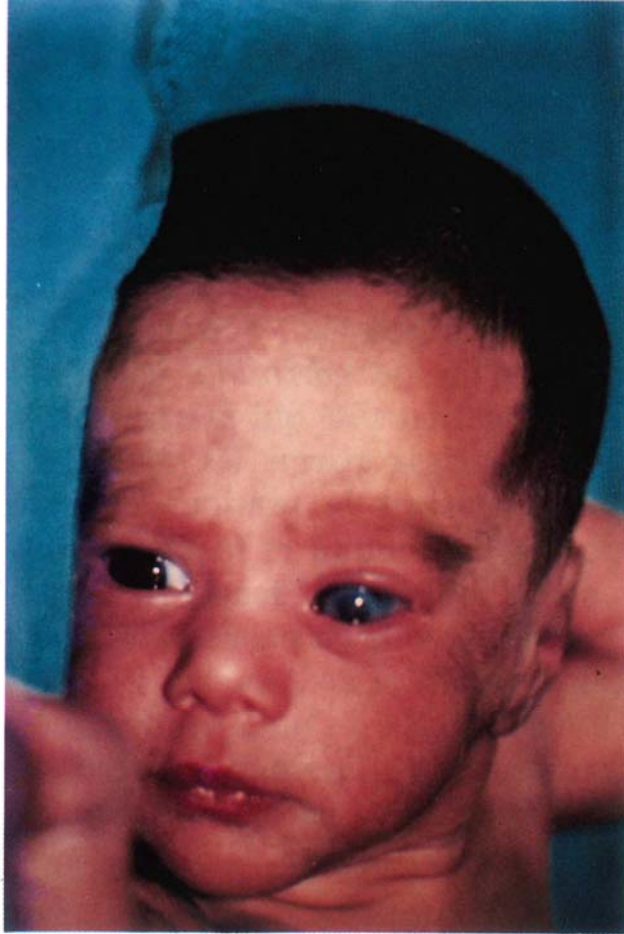


Photo Omar

(5)

*** RUBEOLE CONGENTIALE**
ayant engendré un glaucome associé à une cataracte de l'œil gauche
d'un nourrisson (Noter la différence de couleur des deux yeux)