

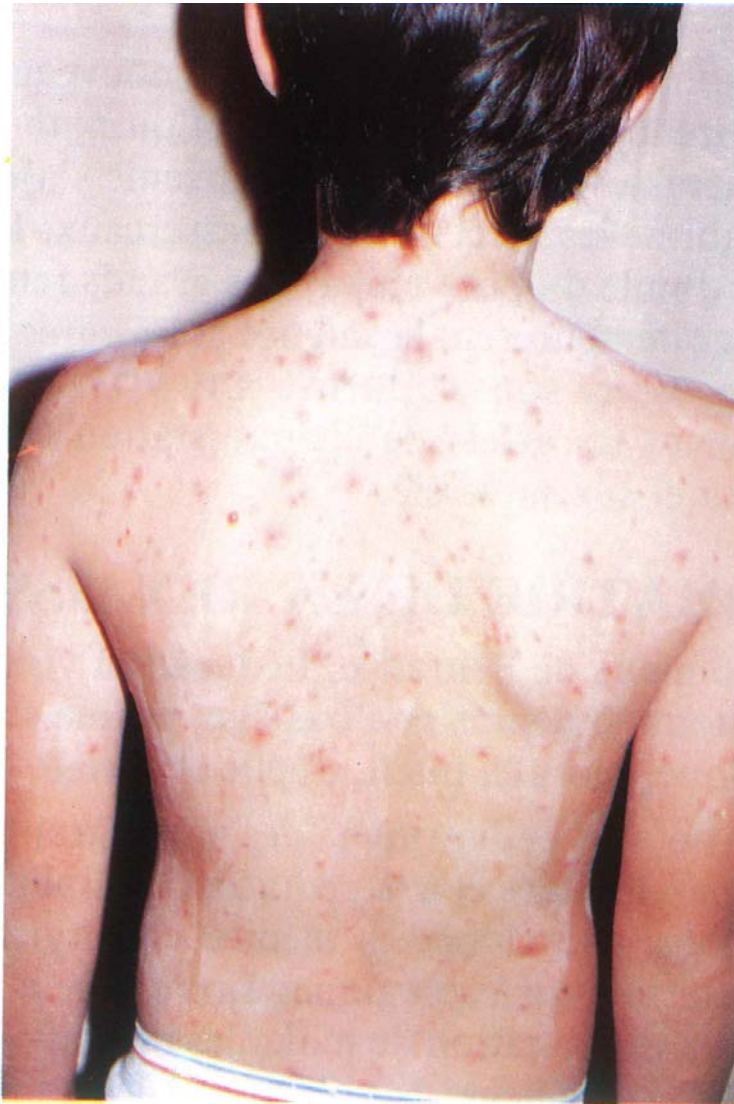

Photo Léila

* VARICELLE OBSERVEE CHEZ UN ENFANT DE 11 ANS
Prédominance de l'éruption au niveau du tronc
et coexistence de lésions d'âges différents

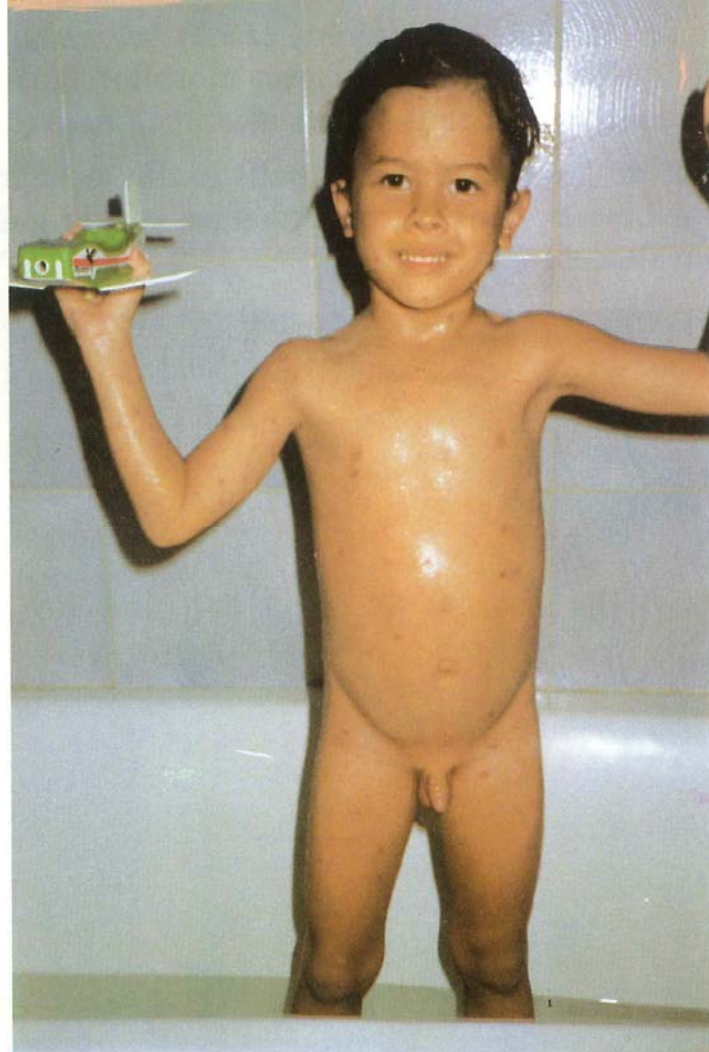
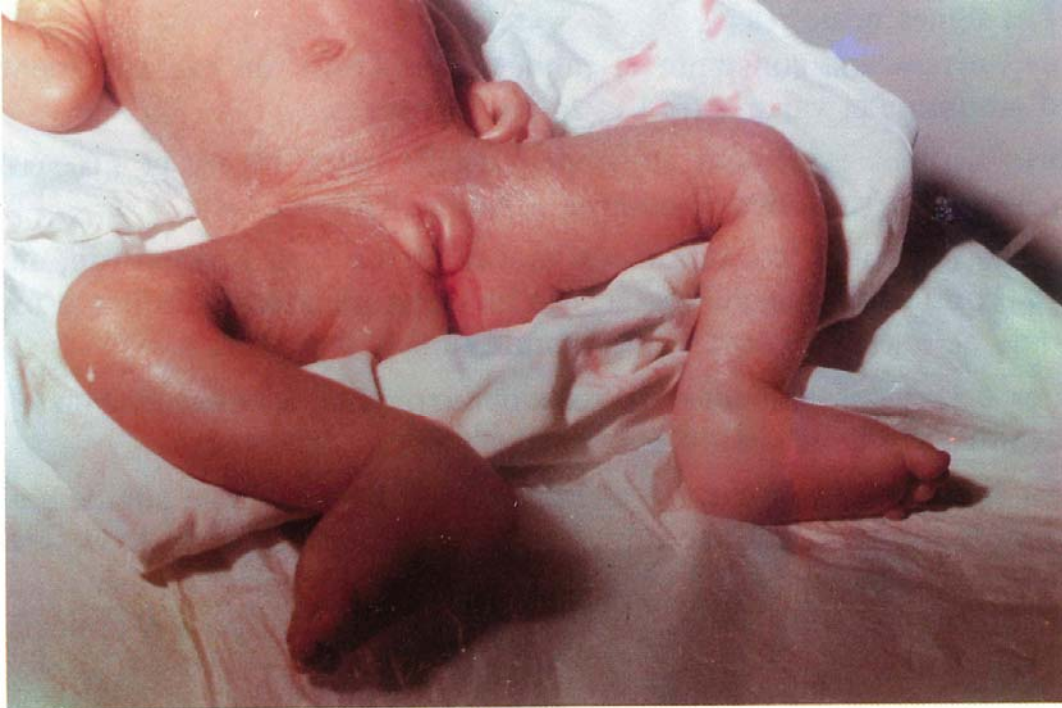
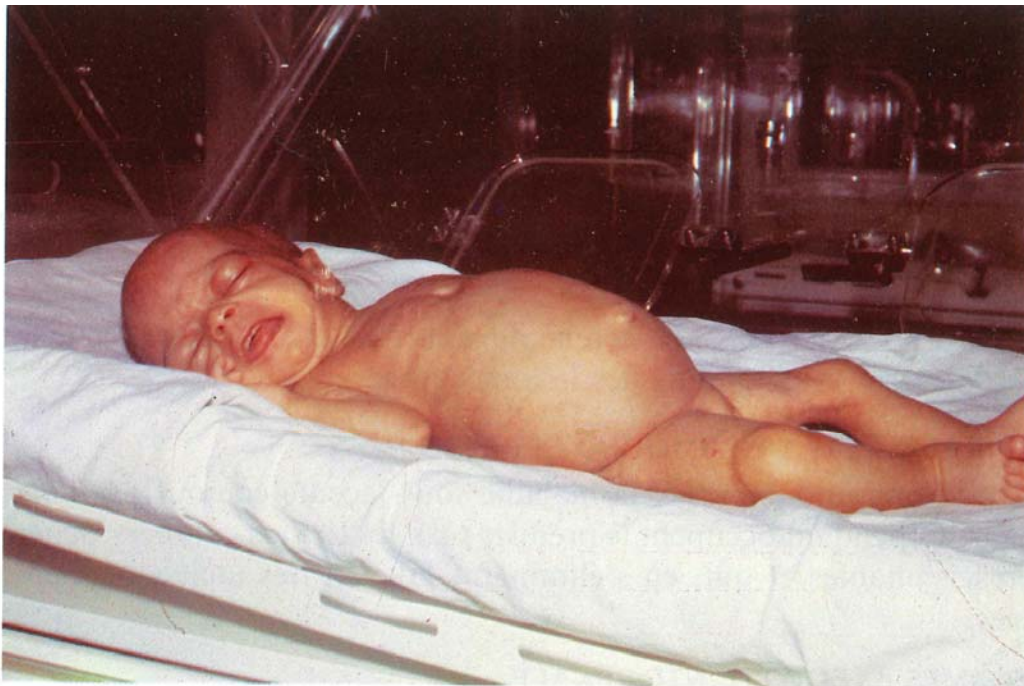photo Leïla et Anis

* Eruption de la varicelle

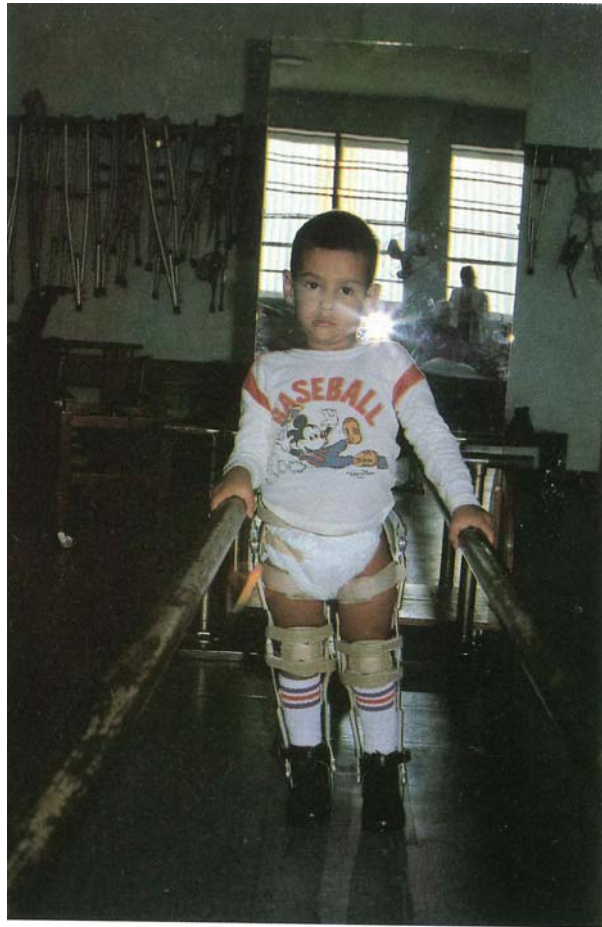Noter la prédominance des lésions vésiculaires sur le tronc et la coexistence d'éléments d'âges différents et disposés en désordre.



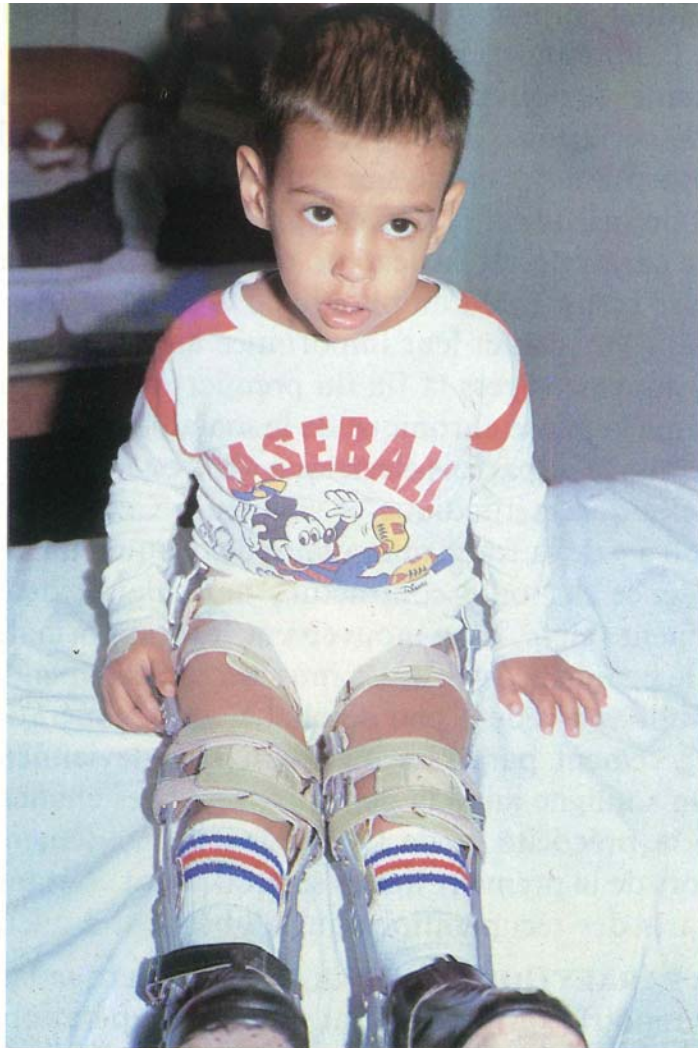* Oedèmes des membres inférieurs en rapport avec une GNA post-streptococcique affectant une fillette âgée de 21 mois.



* Kala Azar diagnostiqué au stade de dénutrition avec distention abdominale en rapport avec une énorme splénomégalie, des œdèmes des membres inférieurs et bouffissure du visage.

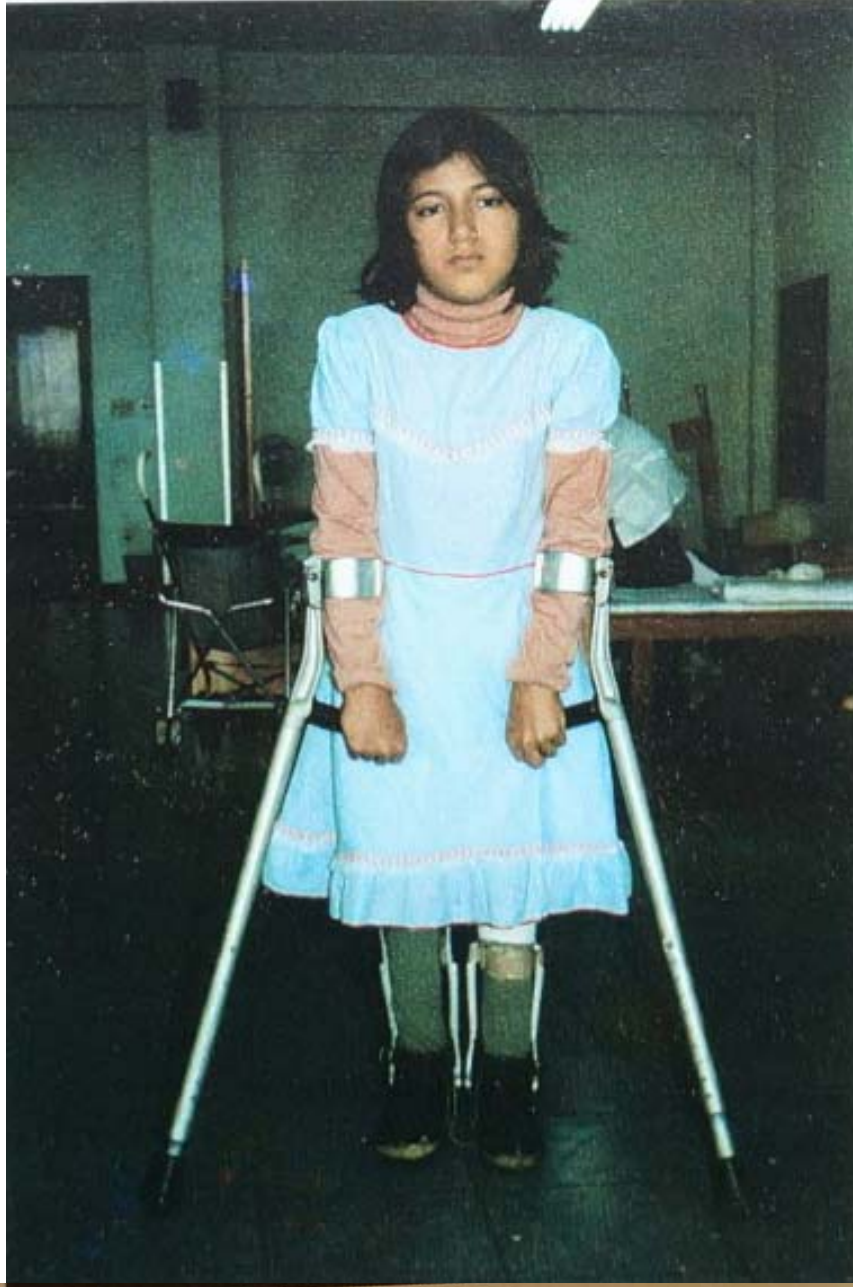

* Rééducation motrice en centre spécialisé



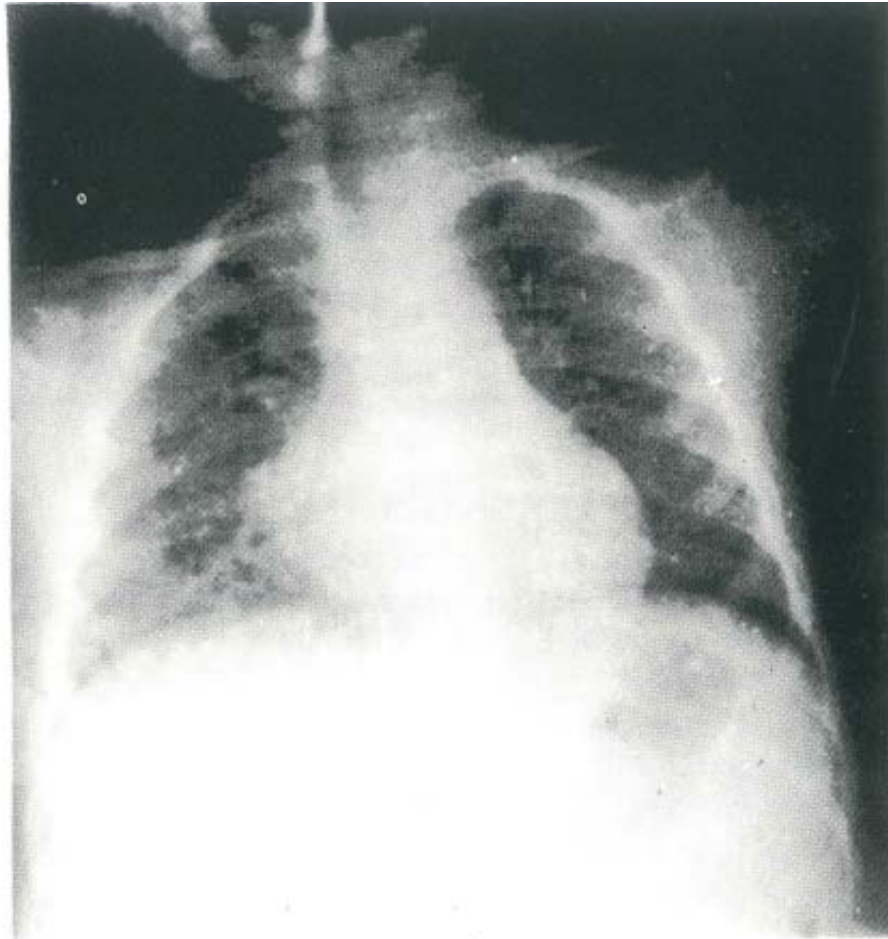
* Paralysie des membres inférieurs

* Collection du Pr Naima Lamdouar Bouazzaoui — CHU Avicenne Rabat



* Phase paralytique chronique avec infirmité motrice

* Collection du Pr Naima Lamdouar Bouazzaoui — CHU Avicenne Rabat



* Radiographie thoracique d'un nourrisson atteint
d'une bronchiolite aiguë dyspnéïsante.

* Collection du Pr Naïma Lamdouar Bouazzaoui — CHU Avicenne Rabat